COLUMBIA LIBRARIES OFFSITE
HEALTH SCIENCES STANDARD
HX00036536

Columbia University
in the City of New York

College of Physicians and Surgeons

Library

AFD.
2

Garrison

EXCHANGE

DIE ANOMALIEN

DER

ZAHNSTELLUNG

UND

DIE DEFECTE DES GAUMENS

VON

NORMAN W. KINGSLEY,

PROFESSOR IN NEW-YORK.

DEUTSCH

VON

LUDWIG H. HOLLAENDER,

PROF. DR. MED. IN HALLE A. S.

MIT 191 HOLZSCHNITTEN.

LEIPZIG.

VERLAG VON ARTHUR FELIX.

1881.

RD523
K611
Digitized by the Internet Archive
in 2010 with funding from
Columbia University Libraries

http://www.archive.org/details/dieanomalienderz00king

Vorrede.

Das Werk von Kingsley »On oral Deformities« ist ein so bedeutendes, dafs ich es für meine Pflicht hielt, Alles, was ich aus demselben in's Deutsche übertrug, auch möglichst wortgetreu wiederzugeben, und, wo dies nicht anging, wenigstens dem Sinne des Originals gerecht zu werden.

Manches mufste ich weglassen, was von weniger sachlichem, als persönlichem Interesse war, und zuweilen auch mufste ich Wiederholungen vermeiden. Wo meine eigene Ansicht mit der des Herrn Verfassers nicht übereinstimmte, habe ich weder diese hinzugefügt, noch etwas geändert, weil ich eben nur Herrn Kingsley sprechen lassen wollte.

Denn Kingsley besitzt von allen lebenden Zahnärzten entschieden die gröfste Erfahrung in der Behandlung der Stellungsanomalien der Zähne und der Gaumendefecte, und wenn wir in Deutschland auch in letzterer Beziehung den Amerikanern nicht nachstehen, so ist es doch wünschenswerth, einmal genau ihre Leistungen studiren zu können. Aufserdem erscheint das Werk von Kingsley nicht als Büchermacherei eines jungen Mannes, sondern es ist das Resultat selbständigen Denkens und einer mehr als fünfundzwanzigjährigen Erfahrung.

Dies ist auch der Grund, warum ich selber mit keiner Originalarbeit über diesen Gegenstand aufgetreten bin, obgleich es jetzt nach dem Erscheinen des vorliegenden Buches ein Leichtes gewesen wäre, die verschiedenen Mittheilungen einzelner Specialisten zusammenzutragen und daraus ein Sammelwerk zu compiliren.

Wenn die Hauptaufgabe eines wissenschaftlichen medicinischen Werkes darin besteht, den Mitmenschen zu nützen, und die Wissenschaft zu fördern, so glaube ich durch diese Übersetzung nach beiden Richtungen hin dieses Ziel besser erreicht zu haben, als wenn ich bei mangelhafter eigener Erfahrung die einzelnen vorhandenen Arbeiten mit den meinigen zusammen in ein Schema untergebracht hätte.

Vorliegende Blätter enthalten jedoch nicht das ganze Kingsley'sche Werk. Einige Kapitel, wie das über Nasenersatz, Behandlung von Kieferbrüchen, Mechanismus der Sprachbildung und die Aesthetik in der Zahnprothese, wurden weggelassen, einerseits weil sie für deutsche Verhältnisse nichts Neues bieten, andererseits, weil sie nicht so gleichmäfsig wie die ersten durchgearbeitet sind und weil einige, wie die über Sprech- und Stimmbildung mehr in ein Werk über Physiologie gehören.

Hoffentlich werden die jüngeren Zahnärzte, an die ich vorzugsweise bei dieser Übersetzung gedacht habe, mir dafür dankbar sein. Ich übergebe sie ihnen mit dem Wunsche, dafs sie ebensoviel daraus lernen mögen, wie ich selber, und dafs ihnen ein genaues Studium derselben ebensoviel Befriedigung und Anregung gewähre, wie ich durch die im Ganzen nicht allzuleichte Arbeit gewonnen habe.

Aber auch für Chirurgen von Fach dürfte das vorliegende Buch von speciellem Interesse sein.

Einerseits ist die Wichtigkeit der Behandlung von Stellungsanomalien der Zähne unserer Ansicht nach in chirurgischen Kreisen noch lange nicht genug anerkannt, und sind die Consequenzen, die sich aus der Beobachtung derselben ergeben, in Deutschland noch lange nicht genug gewürdigt — andererseits sind die zahnärztlichen Leistungen in Bezug auf die Gaumendefecte noch allzuwenig in medicinischen Kreisen verbreitet.

Vielleicht trägt diese Arbeit dazu bei, dieselben in das gehörige Licht zu stellen.

Halle a./S., Ostern 1881.

Ludwig Heinrich Hollaender.

Inhalts-Verzeichniss.

Seite

Die Unregelmässigkeiten der Zähne.

I. Kapitel: Aetiologie 1
II. Kapitel: Idiotie 21
III. Kapitel: Diagnose 32
IV. Kapitel: Physiologie und Pathologie 43
V. Kapitel: Die Kräfte, welche bei der Behandlung von unregelmässigen Zahnstellungen in Anwendung kommen 50
VI. Kapitel: Abdrucknehmen und Modellgiessen 64
VII. Kapitel: Casuistik 69

Die Defecte des Gaumens.

I. Kapitel: Gaumendefecte im Allgemeinen 141
II. Kapitel: Die Geschichte der Obturatoren 148
III. Kapitel: Die Behandlung der erworbenen Gaumendefecte 166
IV. Kapitel: Die Geschichte des künstlichen Gaumensegels 174
V. Kapitel: Die Behandlung der angeborenen Gaumenfissuren 188
VI. Kapitel: Die Anfertigung der künstlichen Gaumen 196
VII. Kapitel: Anwendung und Dauer der künstlichen Vela 206

DIE

UNREGELMÄSSIGKEITEN

DER

ZÄHNE.

Kapitel I.

Die Unregelmäfsigkeiten der Zähne.

Aetiologie.

Im Milchgebiss sind Unregelmäfsigkeiten des Zahnbogens und der Zahnstellung aufserordentlich selten und vor dem Durchbruch der bleibenden Zähne trifft man nur dann einen unregelmäfsigen Kieferbogen, wenn auch andere Deformitäten am Körper vorhanden sind. Zuweilen sieht man im Milchgebiss eine geringe Lageveränderung der Schneidezähne, die entweder angeboren oder das Resultat übler Angewohnheit ist. So sind z. B. die beiden mittleren Schneidezähne in Folge zu langen Gebrauchs einer Saugflasche mit Gummimundstück, oder in Folge von Daumenlutschen oder irgend einer ähnlichen Angewöhnung facialwärts gedrängt.

Angeborene Deformitäten der Milchzähne bestehen fast nur in Lageveränderungen eines oder zweier Schneidezähne; da diese aber nur von kurzer Dauer sind, so sind solche Anomalien von geringer Wichtigkeit und rechtfertigen niemals einen therapeutischen Eingriff. Man muss sie vielmehr als Spielarten der Natur auffassen, die sich weder auf irgend eine Eigenthümlichkeit der Kinder beziehen, noch irgend welche Unregelmäfsigkeit der permanenten Zähne im Gefolge haben. Diese letztere Thatsache kann man nicht streng genug betonen. Aber obgleich der Zahnbogen des Milchgebisses sowie die Stellung der Milchzähne stets regelmäfsig ist, so können sich doch aus dieser vollständig symmetrischen Anlage zugleich mit dem Wachsthum der bleibenden Zähne die erstaunlichsten Abnormitäten entwickeln.

Es würde zu weit führen, diese sämmtlich zu beschreiben. Die permanenten Zähne können so verschiedenartige Lagerungen annehmen, dafs selbst ein noch so erfinderisches Genie kaum eine Anomalie erdenken könnte, die nicht in der That auch in der Natur anzutreffen wäre.

Wer nur irgend gröfsere Erfahrung besitzt, kann selbst die leichtesten Abweichungen von der Norm sofort erkennen; stets sind es wirkliche Deformitäten, die mehr oder weniger von dem normalen Mafsstabe abweichen. Doch giebt es keinen Mafsstab, nach dem man die Form oder die Stellung sämmtlicher Zähne klassificiren kann.

Symmetrie und Harmonie setzen nicht immer Gleichmäfsigkeit voraus. Ein Zahnbogen kann bis zur höchsten Vollkommenheit entwickelt sein, und trotzdem finden sich so bedeutende Varietäten in der Form, wie man sie eben auch bei den schönsten Gesichtern der Welt antrifft. In dieser Weise repräsentiren sich Rassen, Nationen und Familien mit den verschiedenartigsten Formen ohne jegliche Deformität.

Als normalen Typus eines Zahnbogens betrachtet man eine regelmäfsige gebogene Linie. Es kann der Bogen je nach den Individuen oder Rassen eine weitere oder engere Kurve beschreiben, aber stets wird die Linie eine leicht graciöse, ununterbrochene Wölbung darstellen, die niemals einen Winkel bildet Innerhalb bestimmter Grenzen kann sogar ein enger Zahnbogen mit gewissen Gesichtszügen derartig combinirt sein, dass ein vollendeter Schönheitstypus entsteht, während mit einer anderen Kopf- und Gesichtsform ein sehr weiter Zahnbogen eine gleich schöne Vereinigung darstellt.

Unser jetziges höchstes Ideal der Schönheit und Zweckmäfsigkeit ist sehr ähnlich den Formen, die wir in den frühesten historischen Zeiten und auch heute da antreffen, wo Familien und Rassen noch nicht durch Luxus, Laster oder Zwischenheirathen degenerirt sind.

Cartwright und Coleman untersuchten im Jahre 1864 gegen 200 uralter Schädel in der Gruft der Hythe Kirche zu Kent, die jeglichem Alter und beiderlei Geschlechtern angehörten. Die Kiefer zeigten an allen ungewöhnlich gut entwickelte Alveolarbögen. Überall standen die Zähne regelmäfsig und konnte man nur an zwei Schädeln Anomalien entdecken. In dem einen traf ein oberer Eckzahn beim Bifs hinter dem unteren auf, und in dem anderen war ein Bicuspis um seine Achse gedreht — andere, geringere Unregelmäfsigkeiten sind vielleicht übersehen worden — aber in keinem Falle traf man einen sogenannten V förmigen Kiefer, der heutzutage so häufig ist. Der ungefähre Breitendurchmesser der Kiefer betrug vom buccalen Rande des ersten Molaris zu dem des gegenüberstehenden $2^1/_2$ Zoll.

Im Jahre 1869 gab John Mummery in London einen ausführlichen Bericht über den gleichen Gegenstand. Er untersuchte etwa 3000 Schädel längst untergegangener und anderer noch lebender uncivilisirter Rassen.

Alte Brittische . . . 203.
Römisch-Brittische . 143.
Anglo-Sächsische . . 76.
Alte Egyptische . . 36.

Von modernen uncivilisirten Rassen hatte er:

Nord-Amerikanische . 145.
Polynesische . . . . 204.
Ostindische . . . . 223.
Afrikanische . . . . 438.
Australische . . . . 165.

untersucht. Er fand, dafs die ungefähre Entfernung vom ersten Molaris zu dem der gegenüberstehenden Seite bei den Schädeln der alten Rassen etwas weniger als $2^3/_8$ Zoll beträgt, während dieselbe bei den modernen uncivilisirten Rassen etwas mehr als $2^1/_2$ Zoll ausmacht. Den geringsten Durchmesser von etwa $2^1/_8$ Zoll fand er bei den Hottentotten und Buschmännern Südafrika's, während er den weitesten von etwa $2^3/_4$ Zoll bei Neuseeländern, Fitschi-Insulanern und den Ashanties antraf.

Aus allen von Mummery zusammengestellten Tabellen geht es deutlich hervor, dafs das volle Mafs und der beste Typus des Kiefers und des Zahnbogens stets bei allen den Rassen aller Jahrhunderte zu finden ist, welche ihre einfache Lebensweise bewahrt haben. Dr. Nickols, ein Zahnarzt, der 12 Jahre lang in den Rocky Mountains und an der Küste des stillen Meeres Tausende von Indianer- und Chinesenschädeln untersuchte, bestätigte es mir, dafs er niemals einen Fall von Unregelmäfsigkeit an den Zähnen dieser Rassen angetroffen habe. Nur einmal fand er in dem Munde einer Chinesin einen abnorm gestellten Eckzahn. Die Kiefer der dortigen Indianer und Chinesen sind im Allgemeinen wohlgeformt und gut entwickelt, und das Gleiche gilt von jenen halbbarbarischen und wilden Völkerschaften, welche sich durch eine gute physische Organisation auszeichnen. Den normalen Mafsstab für den menschlichen Zahnbogen giebt eine krumme Linie, welche nach beiden Enden etwas breiter wird, wobei die Zähne sämmtlich in dieser Linie stehen.

Jede Form des Bogens, welche nicht mit den sie bedeckenden Gesichtszügen harmonirt — jegliche gedrängte Stellung der Zähne oder gar vollständige Umdrehung um die Achse, und Zahnstellungen, die von der regelmäfsigen Linie abweichen, sind als Abnormitäten zu betrachten.

Wollen wir die Ursachen der Unregelmäfsigkeiten klassificiren, so unterscheiden wir solche, die zur Zeit der Entwickelung und solche, die später erworben werden.

Die Ursachen der ersteren beginnen schon vor dem Durchtritte der Krone, die der letzteren zur Zeit des Durchbruches oder noch später.

Die einzige Antwort, die man früher auf die Frage nach den Ursachen der Unregelmäfsigkeiten gab, bestand darin, dafs sie entstanden seien durch allzufrühes Ausziehen der Milchzähne, und die daraus resultirende Verengerung des Kiefers. Diese Theorie stützt sich auf die Annahme, dafs die Kiefer sich nach Entfernung der Milchzähne contrahiren. Hierbei hat man aber die Thatsache aufser Acht gelassen, dafs Zähne und Alveolarränder nicht eigentlich zur Basis des Kiefers gehören, sondern dafs sie gewissermafsen einen Aufbau des Kiefers darstellen, — dafs sie sich entwickeln und wachsen, und dafs sie wiederum zu Grunde gehen, ohne die Basis des Knochens irgend wie in Mitleidenschaft zu ziehen. In der Entwickelung des Kiefers giebt es eine Periode, wo derselbe eine vollständige Einheit darstellt, ohne die geringste Spur von den später über ihm lagernden Structuren zu zeigen, und im natürlichen Verlaufe tritt am Ende des Lebens, wenn die Zähne sämmtlich ausgefallen sind, wiederum eine Periode ein, wo an den Kiefern der sie bedeckende Alveolartheil abermals fehlt.

Wir besitzen hinreichende Beweise, dafs die Kiefer sich unabhängig von den Zähnen und Alveolarfortsätzen entwickeln, und dafs eine gewöhnliche chirurgische Operation an den Zähnen oder Zahnfortsätzen keineswegs die Entwickelung der ersteren stört. Aufserdem ist es ziemlich sicher, dafs alle Milchzähne vor dem Durchbruch der bleibenden entfernt werden können, ohne die Entwickelung der letzteren zu hemmen oder sie in ihrer regelmäfsigen Stellung zu beeinträchtigen. Aber nichtsdestoweniger kann die Lehre trotzdem korrekt sein, dafs eine zu frühe Extraction einiger Milchzähne bei gleichzeitiger langsamer Entwickelung der Kiefer Abnormitäten in der Entwickelung und Stellung der Ersatzzähne hervorrufen könne. Am meisten gilt dies für die Eckzähne.

In Bezug auf den Durchbruch der Wechselzähne sieht man, dafs für jeden Milchzahn ein bleibender Zahn zum Vorschein kommt, wobei der Milchzahn allmählich an der Wurzel resorbirt wird und ausfällt, und bei normalem Wachsthum der Kiefer wird durchaus keine Unregelmäfsigkeit auftreten und der Durchbruch der einzelnen Zähne ganz regelmäfsig vor sich gehen.

Wenn aber anstatt des normalen Verhältnisses eine gestörte oder langsame Entwickelung der Kiefer vorhanden ist, dann wird das Resultat ein ganz anderes sein.

Entfernt man hier nach einander einige Milchzähne, oder gar alle auf einmal, so wird die Zeit des Durchbruches der bleibenden Zähne

sich nicht verändern, aber die Stellung im Bogen wird eine ganz andere werden. Die mittleren Schneidezähne, sowie die seitlichen, werden ohne Schwierigkeiten durchtreten, und ebenso werden die Bicuspidaten in der Regel Platz genug finden, da die Durchmesser ihrer Kronen geringer als die Kronendurchmesser der Milchmolarzähne sind.

Aber sobald diese Zähne vollständig durchgetreten sind, so wird man meistens bei der jetzigen Generation finden, dafs der erste Bicuspis sehr nahe an den seitlichen Schneidezahn gerückt, so dafs der Platz für den bleibenden Eckzahn sehr verengt ist, und er entweder facialwärts oder lingualwärts ausweichen mufs, und man deutlich sieht, dafs, ohne Contraction des Alveolarbogens, die benachbarten Zähne den Raum für den bleibenden Eckzahn nicht eingenommen haben würden. Jedenfalls ist dies ein Resultat der zu frühen Entfernung des Milcheckzahnes und Niemand wird bezweifeln, dafs die Erhaltung der Milcheckzähne hier eine Contraction verhindert haben würde.

Man kann zwar dagegen einwenden, dafs wenn der Eckzahn von Hause aus richtig gelagert gewesen wäre, er sich zwischen den seitlichen Schneidezahn und Bicuspis gedrängt haben würde, aber dagegen spricht die Erfahrung aller Beobachter. Giebt man die Thatsache zu, dafs der Bicuspis und seitliche Schneidezahn aus irgend einer Ursache näher zusammentreten, so mufs man auch zugeben, dafs der langsam durchbrechende Eckzahn vor sich feste und unnachgiebige Wurzeln finden wird, die ihn nothwendigerweise aus dem Zahnbogen drängen werden. Tomes erzählt einen Fall, in welchem er bei einem Kinde sämmtliche Milchzähne vor dem Durchbruch der bleibenden entfernte, so dafs eine Zeitlang das Zahnfleisch vollständig zahnlos war. Nichtsdestoweniger brachen in der bestimmten Zeit die bleibenden Zähne in vollkommener Regelmäfsigkeit durch, und waren vollständig symmetrisch gelagert.

Obgleich dies zeigt, dafs auf frühzeitiger Entfernung sämmtlicher Milchzähne keine Abnormität der bleibenden zu folgen braucht, so mufs man trotzdem das Letztere befürchten, und die Unregelmäfsigkeit wird um so sicherer eintreten, wenn die Kiefer nicht gleichzeitig eine unabhängige, kräftige Entwickelung durchmachen.

Sehr häufig kommen dem Zahnarzt Fälle zur Beobachtung, wo zu Folge einer zu frühen Extraction der Milcheckzähne, der dadurch freigewordene Raum sich verengte und die Stellung des bleibenden Zahnes derartig veränderte, dafs er kaum ohne Nachhülfe wiederum in seine richtige Lagerung kommen konnte. Daraus folgt nun die eine Regel, dafs man bei etwaiger nothwendigen Entfernung der Milchzähne die Eckzähne so lange erhalten müsse, bis deutliche Zeichen vorhanden

sind, dafs die bleibenden auch sicher bald nachkommen werden, es sei denn, dafs bei zu langem Warten die Gesundheit der Kinder geschädigt werde. Denn es ist viel besser einen oder alle Milchzähne herauszunehmen, und etwaige Unregelmäfsigkeiten der bleibenden zu riskiren, als das Kind fortwährend durch die Zurückhaltung der schmerzhaften Milchzähne in seiner Gesundheit zu schädigen.

Aber auch allzulanges Zurückbleiben der Milchzähne kann zuweilen Schiefstellung der bleibenden Zähne bedingen. Obgleich die Resorption der Milchzähne ganz unabhängig vor sich geht, und durchaus nicht immer durch das Andrängen der bleibenden bedingt ist, so sind doch Fälle sehr häufig, in welchen der resorbirte Theil des Milchzahnes so eng der neuen Krone anliegt, dafs sich uns die Überzeugung aufdrängen mufs, dafs die Resorption durch letztere beeinflufst wird, und dafs, falls der bleibende Zahn seine eigentliche Richtung behalten hätte, der Milchzahn dadurch in eine falsche Richtung gerathen mufste.

Die Frage, die wir uns zu stellen haben, lautet: Ist die Anwesenheit des Milchzahnes Ursache oder Folge der unregelmäfsigen Stellung der permanenten Zähne?

Ist Ersteres der Fall, so ist es für uns klar, dafs es bei der jetzt so häufigen unregelmäfsigen Zahnstellung unsere Pflicht ist, derselben dadurch vorzubeugen, dafs wir die Milchzähne früh extrahiren, so dafs es ihnen unmöglich wird, den Ersatzzähnen eine falsche Richtung zu geben.

Bei unserer gegenwärtigen Erfahrung können wir aber weder behaupten, dafs die Anwesenheit der Milchzähne die abnorme Stellung hervorruft, noch dafs die ursprüngliche Anlage und Lagerung von Hause aus eine falsche war. Eher könnte man das Letztere annehmen, als dafs durch mangelhafte Resorption der Milchzähne die bleibenden eine falsche Stellung genommen hätten. Wir wissen nur so viel, dafs wir beim Durchbruch des bleibenden den noch vorhandenen Milchzahn sofort extrahiren müssen, falls wir vollständige Beseitigung einer etwaigen Deformität erstreben, da bei Schiefstellung eines einzelnen Zahnes doch häufig die Anwesenheit einer Milchzahnkrone offenbar die Ursache ist.

Ja sogar ein nur kleines, nicht resorbirtes Stückchen einer Milchzahnwurzel scheint zuweilen eine leichte Schiefstellung des durchbrechenden Zahnes hervorzurufen, eine Schiefstellung, die dadurch schlimmer wird, dafs der Zahn mit dem Opponenten im gegenüberliegenden Kiefer in einem schiefen Winkel zusammentrifft, und auf diese Weise die Schiefstellung sich noch mehr ausprägt.

Zuweilen wird ein nur geringfügiger Zufall zur Zeit des Durchbruches des Zahnes sehr unangenehme Folgen nach sich ziehen. So kann schon durch den Fall eines Kindes eine geringe Inversion eines eben

durchbrechenden oberen Schneidezahns entstehen, der bei weiterem Wachsthum direct mit der Schneidefläche die des unteren trifft. Es ist für das Kind leichter und natürlicher den Unterkiefer nach vorn zu bringen, und über den oberen Zahn zu greifen, als das Gegentheil. Auf diese Weise entspringt eine üble Gewohnheit, infolge welcher schliefslich sämmtliche Zähne des Unterkiefers über die des oberen greifen, und dadurch der ganze Bifs entstellt wird.

Es würde unmöglich sein, alle die Ursachen der unregelmäfsigen Zahnstellungen, welche sich auf dergleichen Unglücksfälle zurückführen lassen, zu beschreiben. Wir müfsten denn eine genaue anatomische Untersuchung jedes einzelnen betreffenden Falles vornehmen können.

Die meisten Formen von Unregelmäfsigkeiten sind direct auf Vererbung zurückzuführen. Es sind Eigenthümlichkeiten, die von Eltern auf Kinder übergehen. Wahrscheinlich ist meistentheils da, wo die Unregelmäfsigkeit auf ein oder zwei Zähne sich beschränkt, Erblichkeit die erste Ursache. Die Zähne jeder Person besitzen mehr oder weniger besondere Eigenthümlichkeiten und die meisten derselben werden auf die Kinder vererbt.

So sind Form und Farbe der Zähne, wenn nicht ganz abnorme Einflüsse auf sie wirken, von derselben Quelle abzuleiten. Sobald wir irgend eine relative Abweichung finden, die wir als typisch zu betrachten gewohnt sind, oder ein Mifsverhältnifs der Zähne zu einander, so werden wir meist diese Eigenthümlichkeiten als vererbt ansehen müssen, und jeder beschäftigte Zahnarzt weifs, dafs Abweichungen vom normalen Typus in der Regel von einer Generation auf die andere übertragen werden, bis sie schliefslich einen bestimmten Typus für eine Familie oder Rasse bilden.

So sah ich zwei kleine Zähne sich zwischen den mittleren Schneide- und Eckzähnen entwickeln, die man durchaus nicht für symmetrisch geformte seitliche Schneidezähne halten konnte, während auf der andern Seite ein einzelner, gut entwickelter seitlicher Schneidezahn auftrat. Diese Abnormität fand sich bei einem 12 Jahr alten Knaben, der sie von seinem Vater geerbt hatte, bei dem ganz genau dieselbe Unregelmäfsigkeit existirte. Diese Art Vererbung oder Prädisposition zu einem Fehler oder zu einer Deformität, geht nach denselben allgemeinen Gesetzen von Statten, durch welche Gestalt und Gesichtszüge von den Eltern auf ihre Kinder übertragen werden. Von welchen Vorfahren zunächst diese Eigenthümlichkeiten stammen, darüber kann man in der Regel nur Hypothesen aufstellen, denn die bis jetzt gewonnenen Beobachtungen und Thatsachen sind nicht zahlreich genug, um sich darüber eine Meinung zu bilden.

Auch ist es bis jetzt noch nicht ausgemacht, ob die Verbesserung von Unregelmäfsigkeiten an den Zähnen irgend einen Einfluſs auf den Nachkommen ausübt. Ich glaube, daſs selbst dann, wo diese Deformität durch Generationen vererbt ist, die Beseitigung derselben in einer sehr frühen Zeit, ehe noch die Abnormität bei dem Individuum sich vollständig entwickelt hat, die Neigung solche Deformitäten weiter auf die Kinder zu verbreiten, ausmerzen würde.

Eine Form von Unregelmäfsigkeit aber kann sowohl durch hereditäre Anlage, als auch durch Ursachen entstehen, welche nach dem Durchbruch auftreten. So kann ein bedeutendes Vorstehen der oberen Schneidezähne entweder angeboren oder später erworben sein. Ist Letzteres der Fall, so ist es fast stets durch Daumenlutschen oder eine ähnliche unartige Gewohnheit entstanden. Ist jedoch das Vorstehen congenitalen Ursprungs, so ist der Kiefer meist in der Gegend der Bicuspidaten so zusammengedrängt, daſs schlieſslich die mittleren Schneidezähne nicht neben einander, sondern in einem Winkel zu einander stehen.

Ist ein solcher Zustand bedingt durch mechanische oder accidentelle Ursachen, so ist der ganze Kiefer mehr oder weniger abgerundet, wobei die Zähne mehr nach vorn gezogen, und wahrscheinlich zwischen den Vorderzähnen bis zu den Bicuspidaten hin, mehr oder weniger groſse Zwischenräume vorhanden sind. Den letzteren Fall behandelte ich bei einem Kinde, einem Mädchen von 13 Jahren. Die Schneidezähne standen aufserordentlich weit nach aufsen, wodurch die Oberlippe soweit vortrat, daſs die ganze Symmetrie der Gesichtszüge gestört wurde. Als ich halb verwundert die Mutter fragte, ob sie vielleicht einen Grund für diese Deformität wüſste, sagte sie: »Ich vermuthe, es liegt am allzu langen Stillen, denn sie wurde bis Ende des zweiten Jahres an der Brust genährt. Ich wuſste nicht, daſs dies den Zähnen schaden würde«.

Ein starkes Vortreten der oberen Schneidezähne soll bei Idioten nicht allzu selten, und besonders dann um so auffallender sein, wenn in den Kinderjahren noch die üble Gewohnheit des Daumenlutschens sich dazu gesellt, so daſs Dr. Ballard in London die Theorie aufstellte, daſs das Daumenlutschen die Ursache des Idiotismus sei. Hätte er weiter nach den Voreltern der Patienten geforscht und hätte er eine bessere Kenntniſs der Zahnentwickelung gehabt, so würde er die Falschheit dieser Theorie bald gemerkt haben.

Späterhin trat Ch. Tomes mit der Hypothese auf, daſs Anomalien der Zahnstellung auf einer eigenthümlichen Entwickelung der Kiefer in einer sehr frühen Periode beruhen und auf mechanische Ursachen

zurückzuführen seien, welche auf die bleibenden Zähne zur Zeit ihres Durchbruches einwirkten.

Tomes scheint die Ursachen, welche diese Kieferentwickelung veranlassen, nicht auf eine erbliche Neigung zurückzuführen, sondern auf Kräfte, welche im Individuum selber ihren Ursprung haben. Die mechanischen Ursachen, welche nach ihm die Krone der Zähne zur Zeit des Durchbruches nach innen drängen, glaubt er im Drucke der Backen suchen zu müssen. Er sagt: »Im Allgemeinen wird man finden, dafs diese Deformität in Verbindung mit hypertrophischen Tonsillen steht, zufolge dessen die Patienten nur mit offenem Munde athmen können. Jeder Mensch kann an sich selber das Experiment machen, dafs, wenn der Mund offen ist, die Spannung der weichen Theile rings um den Mundwinkel vermehrt wird, und das Resultat des vermehrten Druckes zeigt sich dadurch, dafs besonders die Bicuspidaten, welche in der Gegend der Mundwinkel sich befinden, nach innen gedrängt werden. Gleichzeitig aber fehlt der Mittelportion des Kieferbogens jener Ausgleichsdruck, der durch geschlossene Lippen erzeugt wird. Zufolge dessen tritt das mittlere Paar der Schneidezähne nach vorn und in querer Richtung durch, in einer Richtung, welche mit jener Form correspondirt, welche die innere Oberfläche der Lippe bei offenem Munde annimmt«.

Ich selber habe jedoch durchaus nicht gefunden, dafs mit dieser Deformität stets auch geschwollene Tonsillen verbunden sind, wie man dies nach der Theorie von Tomes annehmen müfste, selbst wenn ich auch zugeben könnte, dafs die Muskelcontraction der Backen solche Folgezustände unter diesen Verhältnissen hervorzurufen im Stande sei. Aufserdem aber kann man nicht recht verstehen, warum der Druck des Orbicularis oris in der Mitte, selbst bei offenem Munde nicht hinreichen könnte, die Schneidezähne in ihre richtige Lage zurückzudrängen. Meiner Ansicht nach ist der V-förmige Kiefer fast immer erblich. Er ist Folge einer angeborenen Neigung, zu der wahrscheinlich gleiche Umstände hinzutreten, welche ihn bei den Vorfahren begünstigt haben.

John Tomes sagt über die gleichen Fälle folgendes: »Die Deformität kann durch eine übermäfsige Entwickelung des Alveolarfortsatzes am vorderen Theile des Oberkiefers entstehen; aber für gewöhnlich findet man, dafs die Molarzähne aufserordentlich kurz sind, so dafs die Schneidezähne des Unterkiefers auf die gegenüberliegende linguale Fläche der Vorderzähne auftreffen. Die oberen Zähne geben diesem Drucke nach, werden dadurch nach auswärts gedrängt und in ihrer Lage durch jene Zähne erhalten, welche die Unregelmäfsigkeit bewirkt haben. Untersucht man in diesem letzteren Falle den Unterkiefer, so wird man

nicht nur kurze Molarzähne, sondern auch einen kurzen Alveolarfortsatz und einen kurzen rechtwinklig aufsteigenden Ast finden. Diese Configuration ist wahrscheinlich die primäre Ursache der ganzen Deformität«.

Er sagt ferner: »Dieser Zustand kann aber auch entstehen durch sehr spätes Durchtreten der Molarzähne, so dafs die Schneidezähne die ganze Action des Kauens in gleicher Weise übernehmen, wie dort wo die Molarzähne überhaupt verloren sind.

Dadurch verlängern sich aber die Schneidezähne des Unterkiefers über die Maafsen, oder sie stehen in ungewöhnlichem Grade vor, und erzeugen auf diese Weise jenen oben besprochenen Zustand.

Oder es entsteht der V-förmige Kiefer dadurch, dafs sich in demselben sehr grofse Zähne mit nur kurzen Alveolarfortsätzen befinden, in welchem Falle sich die Zähne vor ihrem Durchbruch ungewöhnlich nach aufsen neigen müssen«. Aber wir fragen:

»Was war die Ursache der »»übermäfsigen Entwickelung«« der kurzen Molarzähne«, oder »des kurzen rechtwinklig aufsteigenden Astes« und die Antwort, die man darauf erhält, besteht mehr in einer Beschreibung der vorangegangenen Erscheinungen, als in einer Darlegung der Ursache der Mifsbildung.

In einem Vortrag vor der odontologischen Gesellschaft zu London 1864 sagte Cartwright folgendes: »Man mufs in den meisten Fällen als wirkliche Ursache der unregelmäfsigen Zahnstellung Raummangel in den Kieferknochen annehmen«, und dieser Behauptung läfst er sofort die Untersuchung folgen: »über eine genügende Erklärung dieses Raummangels im Kiefer bei Personen in verschiedenen Gegenden.« Er sagt ferner: »Unregelmäfsigkeit ist sehr ungewöhnlich, wenn nicht bei allen, so doch bei den meisten wilden Völkerschaften und ebenso bei den Bewohnern bestimmter Distrikte und Lokalitäten. Am häufigsten tritt Unregelmäfsigkeit auf bei hoch civilisirten Völkerschaften, besonders aber in den oberen und mittleren Klassen und aufserdem häufiger bei Städtebewohnern als bei der Landbevölkerung.«

Er gelangt dann zu der Hypothese, dafs diese Abnormität durch eine Art Züchtung entsteht und beruft sich auf Darwin's Lehre, dafs Knochen und Federn der Vögel durch einen ähnlichen Vorgang abgeändert werden können. Er sucht dann seine Theorie durch die Resultate zu stärken, welche man bei der Züchtung von edlen Thieren dadurch gewonnen hat, dafs man fortwährend nur solche Thiere aussuchte, welche ganz besondere Eigenthümlichkeiten und Eigenschaften besitzen, die man an den Nachkommen erzielen will. So sagt er:

»Man wähle ein Pferd oder einen Ochsen, mache sich die Punkte

klar, welche ein edles Thier besitzen soll, kleinen Kopf und eben solche Ohren, dünne Beine, kleine Füfse und Fufsgelenke, symmetrisch proportionirten Hals und Rumpf und enge und verhältnifsmäfsig schmale Kiefer. Von den Resultaten, die man bei der Züchtung edler Pferde gewonnen hat, kann man wohl behaupten, dafs kleine Kiefer ein charakteristisches Merkmal von guter Rasse in gewissen Lebenslagen sind.

Vergleicht man zwei menschliche Typen, einen aus der gut situirten Minderheit, und einen anderen aus jener Klasse, zu welcher etwa die Preisfechter und Ringkämpfer gehören, so wird man in der Regel bei ersterem finden, dafs er wohlgeformte Lippen, schmalen Mund, eine hohe und umfangreiche Stirn, scharf geschnittenes Kinn, kleine Ohren und langen Hals, schmale Fufs- und Handgelenke, kleine Füfse und Hände besitzt, und dafs in seinem Gesichtsausdruck die intellectuellen Fähigkeiten bei weitem die thierischen überwiegen, während bei dem zweiten Typus gerade das Gegentheil der Fall sein dürfte«.

Die Hypothese von Cartwright ist nicht ohne Logik, und trotzdem giebt sie uns keine Erklärung der vorliegenden Erscheinungen, denn die Gesetze, nach welchen sich die Züchtung der Thiere richtet, können durchaus nicht für Menschen geltend gemacht werden. Würde man auch bei Menschen derartige Principien anwenden können, so würde man unter gleichen Verhältnissen gleiche Resultate wie bei Thieren hervorbringen.

Betrachtet man den Menschen nur als Thier, ohne Rücksicht auf seine geistigen Fähigkeiten und gemüthlichen Neigungen und copulirt man ihn mit einem Weibe, das man nur in Bezug auf körperliche Schönheit ausgesucht hat, so wird man schon nach einigen Generationen jegliche Krankheit und Deformität vom Erdenrunde verschwinden sehen. Aber wenn man ein Ineinanderheirathen von Familien, deren Gehirn im höchsten Grade entwickelt ist, und deren Constitution und Nervensystem durch die Gewohnheit moderner Civilisation derangirt sind, Züchtung durch Auswahl nennt, so ist dies eine vollständige Verdrehung der Bezeichnung. Wenn die Anwendung dieser Principien eine besondere delicate Form hervorbringen, so würden wir eine gleiche Formenschönheit und Verfeinerung in den Zahnorganen erwarten können. Dafs der Vorgang bei Züchtung durch Auswahl damit enden sollte eine Deformität hervorzurufen, wäre doch gerade der Gegensatz von dem, was man zuerst erstrebte.

Die charakteristischen Merkmale, auf welche Cartwright in seinen Beweisen, die er von den Thieren hernimmt, aufmerksam macht, sind vorzugsweise ästhetischer Natur. Wir jedoch können uns keine Kraft denken, welche gleichmäfsig auf die ganze Constitution wirkt, und

solch' ästhetische Resultate hervorruft, ohne gleichzeitig das Zahnsystem zu beeinflussen, es müfste dann nicht nur keine Unregelmäfsigkeit, sondern eine erhöhte Schönheit desselben vorhanden sein. Die Zähne müfsten mehr symmetrisch gestellt sein und in mehr symmetrischer Beziehung zu den benachbarten Organen stehen.

Wir sind daher nothwendig gezwungen, hier die Theorie der Züchtung durch Auswahl in ihrer wirklichen Bedeutung zu verwerfen, und während die Thatsachen, welche Cartwright erwähnt, von anderen Beobachtern anerkannt werden, sind wir doch zu dem Schlusse gezwungen, dafs solche Abnormitäten nicht das Resultat einer höheren Civilisation und Verfeinerung sind, sondern dafs sie nur als Begleiter und im Gefolge derselben auftreten.

Es giebt noch eine Art von Züchtung, welche unzweifelhaft Abnormitäten hervorruft, wie die, welche wir besprochen haben. Man findet sie nicht selten in Amerika, in dem Lande, wo eine Menge verschiedener Nationalitäten sich mit einander vermischen. Aber man kann dies kaum Züchtung durch Auswahl nennen. Die Gesetze der Vererbung, welche schon die gewöhnliche Beobachtung bestätigt, zeigen wie constant in den Nachkommen sich Charakter- und Gesichtszüge mengen, wenn zwei verschiedene Rassen sich kreuzen. Diese Kreuzung aber bildet nicht eine harmonische Vermengung, sondern sie bringt gerade abnorme Charakterbildungen und organische Deformitäten hervor. Was nun die Zähne und die Kiefer betrifft, so mögen sie bei Vater, wie bei Mutter vollkommen symmetrisch sein. Beim Vater können Kiefer und Zähne grofs, bei der Mutter klein sein, aber in jedem sind sie normal entwickelt. Wenn jedoch (und dafür können wir keinen Grund angeben) der kleine Kiefer der Mutter und die grofsen Zähne des Vaters im Kinde erscheinen, dann müssen Deformitäten eintreten — Thatsachen, auf die man später, wenn man die Deformität zu beseitigen sucht, Rücksicht zu nehmen hat.

Untersucht man die Kiefer eines Kindes, das zwischen 4 und 7 Jahre alt ist, und entfernt man die facialen Kieferflächen, um die sich entwickelnden bleibenden Zähne bloszulegen, so erstaunt man wie weit das Wachsthum der Kronen bereits vorgeschritten und wie wirr dieselben durcheinander gelagert sind. Schon Mac Quillen machte die Bemerkung: »Wenn man eine Reihe Kiefer verschiedenen Alters in Bezug auf die Lagerung der Milch- und bleibenden Zähne untersucht, so kann man sich gar nicht wundern, dafs bei den bleibenden Zähnen später Unregelmäfsigkeiten eintreten, und wenn man das gedrängte und unregelmäfsige Arrangement der Zähne im Kiefer vor dem Durchbruch sieht, so staunt man gerade zu, dafs die Zähne jemals regelmäfsig und symmetrisch zum Durchbruch gelangen«.

In solchen Präparaten sieht man wie die Kronen, obgleich jede einzelne ihre bestimmte Stellung einhält, trotzdem alle möglichen Lagerungen zeigen. Man sieht sie bald aufserhalb, bald innerhalb des Zahnbogens, theilweise um ihre Achse gedreht, theilweise den Rand des benachbarten Zahnes umgreifen und zuweilen den Rand eines anderen Zahnes bedecken.

In Fig. 1 sind die unteren bleibenden mittleren Schneidezähne eben durchgetreten, so dafs das Kind ungefähr 7 Jahr alt ist. Es fehlen nur die eben ausgefallenen unteren Milchschneidezähne. Aus der allgemeinen Stellung der Milchzähne sieht man, dafs der Zahnbogen sich nur wenig erweitert hat, während die Lagerung der Kronen der bleibenden Zähne ein gutes Bild der eben beschriebenen wirren Zahnstellung geben.

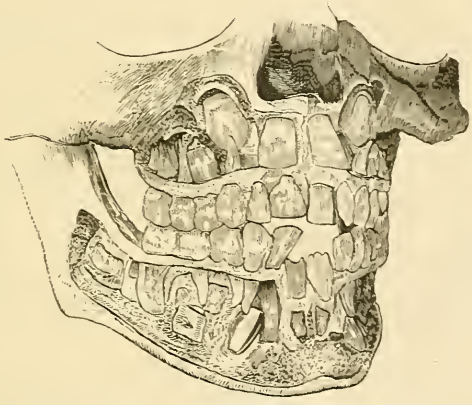

Fig. 1.

Im Oberkiefer ist der mittlere linke Schneidezahn theilweise um die Achse gedreht, die beiden seitlichen Schneidezähne liegen innerhalb des Zahnbogens und würden sie in dieser Linie durchbrechen, so würden sie hinter die Zähne des Unterkiefers fallen. Die Kronen der Eckzähne liegen über und nach vorn von den seitlichen, sind fast in Berührung mit den mittleren Schneidezähnen und nur von diesen durch eine dünne Wand getrennt. Die ersten Bicuspidaten beiderseitig liegen dicht neben den seitlichen Schneidezähnen. Die Kronen sämmtlicher Bicuspidaten sind entweder um die Achse gedreht, oder so umgebogen, dafs beim Durchbruch die Zähne eine andere Richtung bekommen müssten, falls nicht eine sehr stark markirte unregelmäfsige Stellung eintreten soll. Im Allgemeinen ist die Lagerung der unteren Zähne der der oberen nicht unähnlich, und ist dies durchaus kein exceptioneller Fall.

Man sieht ferner, dafs die Kronen bereits ihre vollständige Gröfse erreicht haben. und dafs sie in einem Kiefer liegen, der in seinem jetzigen Alter sich noch nicht so weit entwickelt hat, dafs die Kronen sich im wirklichen Zahnbogen lagern können. Sie müssen daher in dieser zusammengedrängten Stellung liegen bleiben, bis der Kiefer grofs genug geworden. um diese Veränderung zu gestatten.

Die Thatsache ist jetzt festgestellt, dafs die Entwickelung der Zähne und der Zahnfortsätze und die Entwickelung der Kiefer zwei verschiedene. von einander unabhängige Vorgänge sind. Die Kiefer werden weiter wachsend sich entwickeln, ob ein Zahn sich bildet oder nicht. Und ebenso werden die Zähne ununterbrochen wachsen, und entweder regelmäfsig oder unregelmäfsig durchbrechen, ob nun die Kiefer weiter wachsen, oder im Wachsthum zurückbleiben.

Vor einigen Jahren untersuchte ich den Mund des bekannten Zwerges »Tom Thumb«. Ich fand die Zähne von gewöhnlicher Gröfse, aber die Kiefer waren in Harmonie mit dem anderen Knochensystem zwerghaft entwickelt.

Das Resultat war, wie man es von vornherein erwarten konnte. Es fand sich eine sehr bedeutende Stellungsanomalie der Zähne, von denen der Besitzer selber sagte, dafs er eine doppelte Reihe Zähne trage. Und dies ist stets bei Zwergen der Fall, deren ganzer Organismus symmetrisch zwerghaft ist. Das Umgekehrte gilt auch von den Riesen, mit Ausnahme von jenen Fällen, wo die aufserordentliche Gröfse Rasseneigenthümlichkeit ist.

Alle diese Beobachtungen stimmen so mit der wissenschaftlichen Forschung überein, dafs man die Natur solcher Monstrositäten, ob sie angeboren, erblich oder nur ein Spiel der Natur sind, sehr leicht beurtheilen kann. Findet man wohl entwickelte Zähne bei einem Riesen, die in bestimmt symmetrischem Verhältniss zu einem gut entwickelten Kieferbogen und den übrigen Gesichtszügen stehen, so kann man sofort sagen, dafs hier eine Vererbung vorliegt, und dafs die Person gewissermafsen zu einer Familie von Riesen gehört.

Findet man jedoch bei demselben Manne Zähne von geringerer Grösse, die in einem umfangreichen Kiefer in weiten Zwischenräumen von einander stehen, so kann man behaupten, dafs der Riesenwuchs hier das Resultat von Kräften ist, die man nicht vorher bestimmen konnte, und dafs diese Kräfte in dem Körper noch gewirkt haben, lange nachdem die Zähne bereits vollständig entwickelt waren.

Ebenso wird ein Zwerg, der einer Rasse kleiner Menschen angehört nicht nothwendigerweise gedrängte Zähne oder unregelmäfsige Stellung

aufweisen, sondern wir können hier erwarten, dafs die Gröfse der Zähne in Harmonie mit der sonstigen Körperentwickelung sich befinde.

Diese Thatsachen bestätigen blos die Theorie, dafs Kiefer und Zähne vollständig von einander unabhängig sind, dafs die Kräfte, welche die Entwickelung und das Wachsthum der Knochen bedingen, ganz andere sind, als jene, welche zur Entwickelung und zum Wachsthum der Zähne beitragen, und dafs, während in normalen Verhältnissen Zähne und Kiefer sich harmonisch entwickeln, in abnormen Verhältnissen die Zähne entweder viel weiter im Wachsthum vorschreiten als die Kiefer oder umgekehrt. Im ersteren Falle werden die Zähne in sehr gedrängter Stellung, in letzterem werden sie wahrscheinlich in gerader Linie durchbrechen, aber sehr klein sein.

Niemand, dem ein gröfseres Beobachtungsfeld zu Gebote steht, wird leugnen, dafs irgend eine Kraft thätig ist, welche ganz entschieden die Organisation des jetzigen Geschlechts modificirt, obgleich sie nicht zu erklären ist durch jene allgemeinen Einflüsse, wie sie Klima, Hygiene oder Diät etc. im Gefolge haben sollen. »Auf diese Veränderungen deutet die geringere Muskel- und stärkere Nervenentwickelung, die geringere Lebenskraft und die stärkere nervöse Energie, die geringere körperliche Ausdauer und die erhöhte geistige Thätigkeit«.

»Diese Veränderung manifestirt sich auch in der ganzen Organisation. Das Gerüste des ganzen menschlichen Körpers ist nicht so grofs, nicht so fest, und nicht so gut proportionirt, das Gesicht ist blasser, die Gesichtszüge sind schärfer markirt, und drücken weniger Gesundheit, als erhöhte Intelligenz aus. Die Textur und die Qualität der ganzen Organisation ist zarter und verfeinerter, das Gehirn ist relativ mehr entwickelt, ja häufig mehr auf Kosten des ganzen Körpers, mit anderen Worten, das nervöse Element überwiegt mit allen seinen Vortheilen und Nachtheilen allzusehr über die anderen Theile des Körpers«.

»Einige dieser Folgezustände sind die häufigeren Krankheiten des Gehirn- und Nervensystems, mehr Todesfälle von Apoplexie, Lähmungen und Krankheiten des Herzens«.

»Es ist durch die statistischen Berichte der Lebensversicherungsgesellschaften fest gestellt, dafs in grofsen Städten und bei dichter Bevölkerung die physische Energie des Körpers vermindert und dadurch das Menschenleben verkürzt werde«.

»Die einzige Ursache ist, dafs die Art der jetzigen Lebensweise dem Gehirn zu grofse Anstrengung auferlegt. Es entwickelt sich ein Überwiegen des nervösen Elements auf Kosten anderer Körpertheile: Zustände, die von Generation auf Generation weiter vererbt werden«.

»Das Gleichgewicht in der Struktur und die Harmonie der Funktion ist im ganzen Organismus vollständig geändert, und die Entwickelung des Nervengewebes ist derartig gesteigert, dafs dadurch nothwendigerweise der Nachkömmling geschädigt werden mufs. Die auffallendsten Resultate aber finden wir in dem gehäuften und vermehrten Effekt, der durch das Gesetz der Vererbung hervorgerufen wird«. Dr. Nathan Allan, Massachusets.

Da die Eltern die Eigenthümlichkeiten ihres Gemüthes, Temperamentes und ihrer körperlichen Anlagen auf die Nachkommen übertragen, so finden wir eine Generation von Kindern, die eine Neigung zu nervöser Exaltation ererben, eine Neigung, welche noch durch begünstigende Umstände angeregt und vermehrt wird. Es ist keine Frage, dafs dies viel häufiger in den grofsen luxuriösen Städten der Vereinigten Staaten als in irgend einem anderen Theil der civilisirten Welt der Fall ist. Väter, welche in einer bis an Wahnsinn grenzenden geistigen Spannung sich befinden, vererben diese Exaltation auf ihre Nachkommen. Kinder sind in den grofsen Städten Amerika's nur noch in Bezug auf ihre physisch unreife Entwickelung Kinder; in allem Übrigen leben sie unter fortdauernder geistiger und gemüthlicher Spannung, und wenn auch nicht in allen Fällen absolute geistige Frühreife vorhanden ist, so ist doch die Entwickelung des Geistes und des ganzen Nervensystems der physischen weit vorausgeeilt. Daher kommt es auch, dafs, selbst wenn die geistige Entwickelung den Jahren angemessen ist, doch die körperliche nicht gleichen Schritt hält und der Contrast derselbe bleibt.

Eine Äufserung dieser frühzeitigen Entwickelung des ganzen Empfindung- und Nervensystems zeigt sich in der Entwickelung der Zähne, die ebenfalls mit dem übrigen Körper der allzuschnellen Entwickelung des Nervensystems nicht folgen können.

Im Allgemeinen kommen wir zu folgendem Schlufs:

Lassen wir alle jene Fälle bei Seite, welche einer ererbten Neigung gemäfs irgend einem bestimmten Typus nachfolgen oder ihn vervollkommnen; ferner jene Fälle, wo verschiedene Kräfte direkt nach dem Durchbruch deutlich werden, so ist die erste individuelle Ursache, irgend welcher allgemeinen unregelmäfsigen Zahnstellung, direkt zurückzuführen auf eine Schädigung oder schlechte Ernährung des Nervus trigeminus. Sie besteht in einer bald mehr, bald weniger verlängerten Einwirkung auf eine der vorwiegendsten Funktionen dieses Nerven, die direkt an seiner Ursprungsstelle beginnt. Zwar kann man dies durchaus nicht durch das Mikroskop oder durch irgend ein anderes Mittel beweisen, aber es liegen secundäre Erscheinungen vor, die man

nur auf diesen Ursprung zurückführen kann, denn es ist der Trigeminus, durch dessen Reizung oder Störung die Ernährung der Zahngewebe unterstützt, regulirt und beherrscht wird.

Schon Prof. Anstie sagte in einer seiner Vorlesungen über den N. Trigeminus: »Das Nervencentrum, in welchem der Trigeminus eingepflanzt ist, ist von allen Nervencentren das einzige, welches beim Menschen am meisten erblich afficirt wird, so dafs es am ehesten bei gewissen Krisen in der Entwickelung des Organismus in seiner Funktion gestört wird«.

Bis jetzt hat noch kein Schriftsteller, der die Ursache der Schiefstellung der Zähne behandelt, jenen direkten Zusammenhang zwischen der Abnormität und einer Störung im Nervencentrum während der Periode der Entwickelung und des Durchbruches betont, aber ich kann mich auf eine Reihe von Thatsachen stützen, welche direkt zu dieser einzig möglichen Schlufsfolgerung führen, und obgleich andere Beobachter gleicher Thatsachen in vielen Fällen eine Erklärung derselben versuchten, so ist ihnen doch nicht gelungen, irgend eine hinreichende primäre Ursache aufzufinden.

In dem vorher erwähnten Vortrage von Mummery heifst es: »Es ist zu befürchten, dafs eine grofse Anzahl von Zahnerkrankungen dadurch hervorgerufen werden, dafs in neuester Zeit die Gehirnthätigkeit der Kinder übermäfsig in Anspruch genommen wird. Es ist eine physiologische Thatsache, dafs ein sehr schnelles Wachsthum des Gehirns vor dem siebenten Lebensjahre stattfindet, und dafs zur selben Zeit sich auch die Kronen sämmtlicher bleibenden Zähne mit Ausnahme der Weisheitszähne bilden.

»Bei der Erwägung dieser anatomischen Thatsachen kommt man wohl leicht zu dem Schlusse, dafs in Folge der zu frühen Anstrengung des Geistes und der dadurch stattfindenden stärkeren Entwickelung des Gehirns, andere Organe, wie z. B. die Zähne, die zur selben Zeit sich ausbilden sollen, nothwendigerweise von dieser Ausbildung abgelenkt werden, und in der Entwickelung zurückbleiben müssen, und dafs dadurch der grofse Unterschied zwischen den Zähnen der intellektuellen, und denen der weniger gebildeten Mitglieder der menschlichen Gesellschaft entspringen möge«.

Sowohl in der Entwickelungs- als auch in der Durchbruchsperiode stehen die bleibenden Zähne unter dem Einflusse einer unabhängigen und eigenthümlichen vitalen (Nerven-) Kraft. Diese eigenthümliche Kraft bedingt es, dafs die Entwickelung der Zähne unabhängig von der langsamen Entwickelung des Knochensystems von Statten geht. Da die Zähne in aufserordentlich gedrängter Stellung im unentwickelten Kiefer

zur Ausbildung gelangen, so haben sie niemals Gelegenheit sich aus dieser gedrängten Stellung zu befreien, und sie brechen dann in derselben ungeordneten Stellung durch, in welcher die Kronen bei ihrer Bildung gelagert waren.

Sind sie dann vollständig durchgebrochen und von den Alveolen umgeben, so werden sie in dieser Stellung fixirt, wie auch immerhin später der Kiefer sich entwickeln möge. Denn es ist ein Naturgesetz, dafs sobald der höchste Grad von Entwickelung erreicht, und die typische Form vollendet ist, keine Weiterentwickelung mehr stattfindet.

Unter solchen Umständen kann man aber nicht erwarten, dafs einige oder alle organische Veränderungen des Nervencentrums gleiche Resultate im Einzelnen zeigen werden. Eine Funktionsstörung wird allgemeine Folgestörungen nach sich haben, deren Einzelheiten jedoch in jedem einzelnen Falle verschieden sein werden. Dafs solch eine Störung nur auf die bleibenden Zähne einwirken kann, ist leicht begreiflich, da um einen sichtbaren Effekt auf die Milchzähne hervorzurufen. die Ursachen schon im fötalen Leben, lange bevor das Kind ein unabhängiges und fühlendes Wesen ist, aufgetreten sein müfsten.

Diese Hypothese findet keinen Widerspruch durch unsere tägliche Beobachtung. Denn eine solche Störung der Nervenfunktion konnte auch nur während einer beschränkten Zeit eintreten, und würde dann keine merkbare Spur davon zurückbleiben oder jemals sichtbar werden.

Wir würden daher logischer Weise bei Familien und Individuen mit beschränkten geistigen Fähigkeiten und phlegmatischem Temperament, aber von kräftiger Organisation, geräumige Kiefer und nicht gedrängt stehende Zähne finden müssen. Wenn ein in der Kindheit zu stark angespanntes oder frühreifes Gehirn es bewirkt, dafs die Zähne sich vor dem Wachsthum der Kiefer zusammendrängen, so wird ein Gehirn, das weniger erregt oder angestrengt ist, wahrscheinlich bewirken, dafs die Entwickelung der Zähne mit der Entwickelung des Kiefers gleichen Schritt hält, und dafs zufolge dessen mehr Raum für die Zähne übrig bleibt.

Die Gründe für diese Schlufsfolgerung sind nicht nur theoretischer Natur, sondern sie sind das Resultat einer mehr als 25jährigen genauen Beobachtung, die gleichzeitig controlirt wird durch Untersuchung verschiedener älterer und moderner Nationen und Rassen, von der höchsten Intelligenz bis herunter zu den Idioten.

Eine vollständig normale Entwickelung des Zahnsystems ist das Resultat gleichmäfsiger Entwickelung der physischen und geistigen Kräfte, vorausgesetzt, dafs jede hereditäre Anlage fehlt.

Die Ursachen der Unregelmäfsigkeiten können wir in solche eintheilen, die in der Entwickelung oder durch Zufall bedingt sind. Die

ersteren wirken schon vor dem Durchbruch der Zähne, die letzteren erst später.

Die Abnormitäten, welche schon im Stadium der Entwickelung beginnen, bestehen in einer Störung des Nervus trigeminus zu einer Zeit, in welcher die Kronen der bleibenden Zähne sich bilden und sich im Kiefer vor dem Durchbruch rangiren. Oder wenn sie durch Ursachen entstehen, die schon während des foetalen Lebens wirken, so kann man sie zurückführen auf eine angeborene Neigung — eine Neigung, welche ihren Ursprung in einer gleichen Störung bei den Vorfahren fand und später auf die Kinder übertragen wurde. Oder aber sie sind das Resultat einer Mischung ganz verschiedenartiger Kiefer- und Zahnformen bei den Vorfahren.

Diesen Satz kann man auch in einer anderen Form etwa derartig aussprechen: die Ursachen der Unregelmäfsigkeiten der Zähne liegen darin, dafs die Kiefer zur Gröfse der Zähne sich nicht im gleichen Verhältnifs entwickelt haben, und dieses mangelhafte Verhältnifs entsteht zuweilen dadurch, dafs, während die Kiefer im Wachsthum nur langsam vorwärtsschreiten, das Wachsthum der Zähne dagegen ein schnelleres wird, und zuweilen dadurch, dafs das Kind Zähne geerbt hat, welche durchaus in keinem Verhältnifs zu den ererbten Kiefern stehen.

Nach unserer Ansicht nennen wir schwache geistige Fähigkeiten oder ein langsam sich entwickelndes Gehirn nicht eine Nerven- oder Geistesstörung: denn es ist hinlänglich erprobt, dafs, wenn solche Zustände mit verhältnifsmäfsig gut entwickeltem Organismus im Zusammenhang stehen, die Entwickelung der Zahnorgane eine langsame, aber regelmäfsige ist.

Wir haben demnach beides ganz klar vor uns, sowohl die Lösung des Problems und den Nachweis der so bedenklichen Symptome des physischen und geistigen Zustandes der Einwohner in den luxuriösen Centren der Civilisation.

Bei normaler menschlicher Entwickelung müssen alle einzelnen Gewebe harmonisch sich weiter ausbilden, und in der That finden wir da, wo eine solche Harmonie vorhanden ist, auch am ehesten den Mafsstab einer vollendeten Organisation.

Diese Harmonie der Organisation oder das wahre Gleichgewicht der beiden Systeme verlangen, dafs in dem ersten Lebensjahre weder das Gehirn noch das Nervensystem auf Kosten der physischen Entwickelung ausgebildet werde.

Eine gesunde, geistige Organisation wächst nur langsam. Wenn wir daher finden, dass eine gewisse Lebensweise diese Harmonie zerstört und dieses Gleichgewicht aufhebt, so wird nothwendig eine Ver-

schlechterung oder gar Vernichtung der Rasse erfolgen. Dies stützt sich auf ein allgemein anerkanntes Gesetz.

Wenn das Gehirn und das Nervensystem allzusehr angestrengt werden, so wird deren Ernährung nur auf Kosten der anderen Körpertheile stattfinden können. Nach dem ersten Jahrzehnt giebt es keine Kraft mehr, welche auf das Gehirn wirkend den Typus oder die vererbte Form des Zahnbogens unterbrechen oder verändern kann. Alle Störungen des Gehirns, die während dieser Periode auftreten, und die eine geistige Störung hervorrufen, werden stets zum Idiotismus führen. Alle Störungen jedoch, die nach dieser Periode eintreten, gehören in das Gebiet der Verrücktheit, die aber in Blödsinn ausarten kann.

Zufolge dessen kann weder Blödsinn noch Wahnsinn, in der gewöhnlichen Bezeichnung dieser Worte, irgend einen direkten Zusammenhang mit der Bezahnung haben, aber ein solcher Zustand würde dann Zahnanomalien hervorrufen, wenn er auf Nachkommen vererbt würde.

Ich stehe nicht an zu behaupten, dafs die nächste Generation noch stärkere Abnormitäten in der Zahnentwickelung zeigen wird, dafs Nerven- und Gehirnkrankheiten sich noch bedeutend vermehren werden und dafs diese beiden aus derselben Ursache entspringen und damit in Beziehung stehen.

Bei denen die bereits über die Kindheit hinaus sind, ist es bereits zu spät dagegen einzuschreiten, aber es ist noch nicht zu spät, dem Übel zu steuern, oder dasselbe zu heilen bei denen, die erst vor kurzer Zeit geboren sind, oder bei denen, die erst noch gezeugt werden sollen.

Zu solchen Eltern, die mit allem Luxus des Reichthums umgeben, eitel sind auf die Frühreife ihrer Kinder, die sie bis zu dem höchsten Grade zu steigern suchen, sagen wir: Versuchet nicht diese scheinbar glänzenden Eigenschaften zu fördern. Lasset die geistige Entwickelung und fördert lieber in den ersten 7 Lebensjahren die Entwickelung der moralischen und physischen Eigenschaften.

Ernährt eure Kinder gerade so wie ihr ein Thier ernähren würdet, das ihr auf die höchste Ausbildungsstufe bringen wollt. Suchet nur die moralischen Eigenschaften der Kinder zu heben, und die geistigen werden sich von selber naturgemäfs entwickeln. Nur auf diese Weise werdet ihr, falls erbliche Fehler nicht vorhanden sind, die Grundlagen zu einer glänzenden Ausbildung eurer Rasse legen! —

Kapitel II.

Die Unregelmäfsigkeiten der Zähne und die Idiotie.

Vor einigen Jahren berichtete Dr. Langdon Down, dirigirender Arzt des Earlswood Asyl für Idioten, über die Resultate von Untersuchungen, welche er in Bezug auf Zahnentwickelung bei fast 1000 jungen Leuten, die als geistig zurückgeblieben in seine Behandlung gekommen waren, angestellt hat. Er fand, dafs bei diesen Personen stets der Zwischenraum zwischen den hinteren Bicuspidaten verengt ist, und dafs damit gleichzeitig eine sehr starke Wölbung des Gaumens in Verbindung steht. Nur gewisse makrocephale Idioten machten den einzigen Unterschied, dafs bei ihnen der Mund gerade wie das Cranium aufserordentlich breit war.

Er hielt darüber in der odontologischen Gesellschaft zu London einen Vortrag und sagte:

»Das ausgeprägteste charakteristische Merkmal für die Zähne des Idioten ist die Unregelmäfsigkeit ihrer Stellung. Dieselben sind oft sehr stark zusammengedrängt und zwar derartig, dafs sie anstatt ihrer labialen Flächen ihre seitlichen nach vornhin zeigen. Aufserdem stehen sie häufig in verschiedenen Ebenen. Sehr oft treten die Eckzähne ganz unverhältnifsmäfsig weit hervor und zuweilen findet man einen deutlich ausgeprägten Zwischenraum zwischen Schneidezähnen und Eckzähnen vornehmlich dann, wenn die Schneidezähne sehr stark nach vorn stehen.

»Von der gröfsten Wichtigkeit jedoch ist der Zustand des Gaumens. Ich habe eine grofse Anzahl von Messungen gemacht sowohl an Mündern junger Leute, welche schon von Geburt an etwas schwachsinnig waren, wie nicht minder bei ganz intelligenten Leuten gleichen Alters, und dabei gefunden, dafs ein ganz bedeutender Unterschied in der Weite zwischen den beiden Bicuspidaten, je rechts und links vorhanden ist....

»Ein Resultat oder vielmehr ein Begleiter dieser Veränderung ist die ungewöhnliche Wölbung des Gaumens. Derselbe nimmt eine dachartige

Gestalt an. Die Wölbung entsteht nicht einfach durch die Annäherung der beiden Seiten des Zahnbogens, sie ist absolut. Es liegt die Verbindungslinie zwischen den Gaumenbeinen in einer höheren Ebene. Sehr häufig findet sich ein Sulcus anterior posterior an der Verbindungslinie der beiden Knochen.

»Dieser Zustand des Mundes ist ein wichtiges Zeichen zur differentiellen Diagnose, ob die geistige Schwäche fötalen oder postfötalen Ursprungs ist. Wenn der Mund diesen abnormen Zustand zeigt, so beweist er, dafs die Geistesschwäche angeboren ist. Ist jedoch der Mund hohl geformt, sind die Zähne in gutem Zustand, so schliefst man daraus, dafs die Geistesschwäche erst postfötal entstanden ist«.

Kurze Zeit darauf versuchte Charles Tomes in einem Vortrag über die Ursachen der Entwickelung des V-förmigen Kiefers die Erscheinung auf ihren Ursprung zu verfolgen und dieselbe zu erklären.

Ich selber würde die Meinung so bedeutender Autoritäten ganz unzweifelhaft acceptirt haben, aber meine Erfahrung widersprach derselben.

Da ich seit 25 Jahren alle möglichen Formen von Abnormitäten genau studirt und behandelt habe, hatte ich gefunden, dafs der V-förmige Kiefer in der Regel geradezu mit höherer Intelligenz verbunden ist.

Erst während dieser Aufsatz in der Presse war, untersuchte ich den Mund einer Dame, in welchem sich V-förmige Kieferbögen deutlich ausgesprochenen Charakters sowohl im Ober- wie im Unterkiefer vorfanden.

Die Dame zeigte eine nicht gewöhnliche Intelligenz.

Selbst ein nicht sehr scharfer Beobachter würde hier mit der Kieferabnormität kaum irgend eine Geistesschwäche vereinbaren können und ferner glaube ich, dafs in einer grofsen Anzahl von verengten Zahnbögen die Kiefer kaum jemals selbst an der Verengerung betheiligt waren. Will man einen contrahirten Alveolarbogen erweitern, so wird kein Druck, den man auf die Zähne ausübt, jemals deren knöcherne Basis in irgend einer Weise afficiren. Würden die Kiefer selber contrahirt sein, so würde die Erweiterung des Zahnbogens ganz entschieden eine äufserlich sichtbare Deformität hervorrufen.

Da ich infolge dieser Ansichten Zweifel über die Richtigkeit der von obigen Autoren gezogenen Schlüsse hatte, so unternahm ich vor einigen Jahren von Neuem ausgedehntere Untersuchungen, um mehr Licht über diese Angelegenheit zu erhalten. Wenn man sich jedoch auf solche Untersuchungen einläfst, um eine wissenschaftliche Thatsache zu beweisen, so ist es wichtig zuerst bestimmte Nomenclaturen festzustellen, damit über die Bezeichnung kein Zweifel herrscht.

Wenn ich daher von einem normalen Zahntypus spreche, so meine ich damit eine regelmäfsig gekrümmte Linie. Doch ist eine absolut regelmäfsig gekrümmte Linie weder an einem alten noch an einem jungen Schädel anzutreffen. Um kurz zu sein, man wird finden, dafs in jedem Falle, den ein erfahrener Beobachter für vollständig regulär hält, immerhin noch Abweichungen vorhanden sein werden, wenn man mathematisch genau vorgehen würde. Zieht man z. B. etwas weichen Drath rings um eine Zahnreihe, so dafs derselbe mit jedem einzelnen Zahne in Berührung kommt, so wird man stets Stellen finden, wo einzelne Zähne entweder innerhalb oder etwas aufserhalb der Linie stehen. Nichtsdestoweniger sind die Abweichungen so gering, dafs man sie kaum bemerken kann. Solche Abweichungen aber wollen wir nicht zu den Unregelmäfsigkeiten rechnen; sie bleiben immerhin innerhalb der Grenzen des normalen Typus, ebenso wie die Zähne einzelner Familienmitglieder, wenn auch noch so ähnlich, immer unter einander unähnlich sind. Ferner ist es nicht gewifs, ob solche kleine Unregelmäfsigkeiten ihren Ursprung schon im Entwickelungsstadium nehmen, und wenn das nicht der Fall ist, so kann man es nicht als Argumente benutzen für eine Untersuchung, die sich schon auf die Zeit der Entwickelung der Zähne erstreckt.

Meine Ansicht geht dahin, dafs mit Ausnahme der ererbten Unregelmäfsigkeiten fast alle Fälle leichter Eigenthümlichkeiten in der Zahnstellung dadurch entstehen, dafs die Zähne gegenüberliegender Kiefer sich beim Zusammenbeissen gegenseitig accommodiren.

Erinnern wir uns an die anormale Stellung der Zähne vor ihrem Durchbruch. Würden sie in derselben Weise weiter wachsen, und durchbrechen, so würde eine allgemeine Unordnung in der Stellung entstehen. Dafs die Zähne überhaupt später in ihre richtige Stellung kommen, das liegt daran, dafs einerseits der Kiefer durch Dickenzunahme gröfser wird und andererseits daran, dafs der durchbrechende Zahn mit dem durchbrechenden des anderen Kiefers zusammentrifft und dafs beim Aufbeifsen die beiden Zähne sich gegenseitig in eine bestimmte Richtung schieben. Da die Zähne nicht voll aufeinander treffen, sondern schräg, so können wir leicht sehen, dafs ein Kiefer, welcher zu einer natürlichen Entwickelung Neigung hat, trotzdem irgend welche Abweichungen zeigen wird, sobald seine Entwickelung vollständig geworden ist. Schon eine eigenthümliche Drehbewegung beim Kauen, die stattfindet zur Zeit des Durchbruchs der Zähne, mag hinreichen, um einen Bicuspis etwas aus seiner Stellung zu drängen. — Eine kleine Lageveränderung, die entweder durch den gegenüberstehenden Zahn regulirt oder aber bedeutend verschlimmert werden kann.

Bei meinen Untersuchungen benutzte ich etwa $2 - 2^1/_2$ Zoll breite Stücke Cartonpapiers, die ich in den Mund führte und dann die Zähne zusammenbeifsen liefs. Dann zog ich mit Bleistift eine Linie ringsum den Zahnbogen dicht an den Zähnen. Aus der dadurch erhaltenen Zeichnung fand sich sowohl die Weite des Bogens, als auch dessen Form. Derartige Untersuchungen machte ich an hunderten von jungen Leuten, die etwa alle 12 Jahre alt waren; und zwar geschah dies in öffentlichen Schulen, wo ich wahrscheinlich eine viel gröfsere Anzahl von Nationalitäten vorfand, als man jemals in anderen Schulen eines anderen Landes angetroffen haben würde. Die Untersuchung erstreckte sich auf die Patienten des Idiotenasylums auf der Randall's Insel; ferner untersuchte ich einige Wochen lang die Cretins in der Schweiz und die einzelnen Hospitäler für Geisteskranke in Paris und Grofs-Britannien. Meine Resultate sind kurz folgende: Ich habe in der Privatpraxis eine ungeheure Anzahl von Zahndeformitäten gesehen und zwar waren sie ebenso zu finden bei Leuten, deren geistige Capacität über das gewöhnliche Mafs hinaus ragte. Diese Abnormitäten beschränkten sich nicht auf einen besonders vorherrschenden Zahntypus, sondern es gab eine ungeheure Menge von Varietäten unregelmäfsiger Entwickelung. In den öffentlichen Schulen bei den Kindern der mittleren und niederen Gesellschaftsklassen fand sich nur ein geringer Procentsatz von klar ausgesprochener Unregelmäfsigkeit, und wenn diese wirklich vorhanden war, so zeigte sie sich fast stets bei den geistig gewecktesten Kindern. Bei Kindern von guter Körperconstitution und angemessener geistiger Entwickelung war die Entwickelung im Ganzen regelmäfsig und normal, wobei die Thatsache zu bemerken war, dafs die Kiefer meistens geräumig waren und daher der Regelmäfsigkeit der Stellung Vorschub leisteten. In einzelnen Ausnahmefällen fand sich wohl ein Kiefer von allzugrofser Breite und mit Zähnen, die bedeutende Lücken zwischen sich liefsen. Dies war besonders bei einem Mädchen auffallend und der Lehrer erzählte auf Befragen, dafs diese Schülerin von 300 anderen am meisten zurückgeblieben, und obgleich sie alt genug war, um in eine höhere Klasse aufgenommen zu werden, konnte er sie doch nicht über die unterste hinaus bringen.

Bei den Cretins fanden sich im Allgemeinen sehr geräumige Kiefer. Bei der Untersuchung der Idioten suchte ich jene, deren Krankheit von der Geburt her datirte, von denen zu trennen, welche noch in der Kindheit eine angemessene geistige Capacität zeigten, und die erst später durch Krankheit oder durch Zufall blödsinnig geworden waren. In Bezug auf die Entwickelung der Zähne ist aber bei der Untersuchung dieser letzteren Klassen durchaus ebensowenig zu gewinnen, als wenn man die Insassen eines Irrenhauses untersucht.

Indem ich mich auf Kranke mit angeborener Idiotie beschränkte, fand ich nur einen geringen Procentsatz scharf ausgesprochener Irregularität in der Form der Kiefer oder des Arrangements der Zähne, und diesen nur bei dem allerniedrigsten Grade des Blödsinnes, in jenen Fällen, wo Besserung durchaus hoffnungslos war. In Verbindung aber mit diesen Kieferdeformitäten waren noch andere Abnormitäten des Körpers, welche auf allgemeine constitutionelle Störungen hinwiesen. Nur unter den Idioten, die aus den höheren Klassen Englands entstammten, fanden sich Ausnahmen.

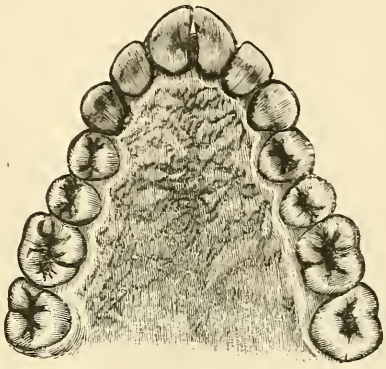

Fig 2.

Unter den Insassen des Asyl's auf der Randall's Insel fand ich nicht einen einzigen ausgesprochenen V-förmigen Kiefer, wie man ihn Fig. 2 abgebildet sieht. Ich sah nur einige Fälle von verengten Gaumenbögen und nur 3 oder 4 sattelförmige Gaumen, das heifst solche Gaumen, wo die Seiten in der Gegend der Bicuspidaten derartig auf einander trafen, wie in Fig. 3.

Fig. 3.

Im allgemeinen fand ich nur geringe Unregelmäfsigkeiten in der Stellung der Zähne, und nur wenige Zähne standen aufserhalb der Linie. Die kleinen Stellungsanomalien, die ich sah, waren meist auf die 6 vorderen Zähne beschränkt, und hier handelte es sich meistens um die seitlichen Schneidezähne, die entweder nach innen oder nach aufsen gedrängt, oder um ihre Achse gedreht waren. Höchst selten fand ich die Eckzähne aufser der Linie. Viele Fälle von mangelhafter Stellung waren solche, bei denen die Zähne eben im Durchbruch begriffen waren, doch war die Stellungsanomalie keine derartige, dafs ich mich berechtigt gefühlt hätte, hier eine Behandlung vorzunehmen, falls die Patienten mich consultirt hätten. Es war hier alle Hoffnung vorhanden, dafs die Zähne nach gänz-

lichem Durchbruch sich von selber in die richtige Lage stellen würden.

Aufserdem gab es viele Fälle von verhindertem Zahndurchbruch. Im übrigen fand sich kein gröfserer Procentsatz von Unregelmäfsigkeiten, cariöser Erkrankungen, Verlust von Zähnen oder Vernachlässigung derselben, als man bei der gleichen Anzahl von jungen Leuten, die man beliebig zusammenbringen würde, finden möchte. Ich hatte im Allgemeinen den Eindruck erhalten, dafs ich eine ungewöhnliche Anzahl wohl entwickelter Kiefer gesehen hatte, Kiefer, die im allgemeinen besser entwickelt waren, als die gut entwickelten meiner gewöhnlichen Patienten, und aufserdem, dafs diese Kiefer wohl eine gröfsere Solidität und Dauerhaftigkeit anzeigten, als man das gewöhnlich finden dürfte.

Der Zahnbogen zeigte im allgemeinen eine regelmäfsig breite Curve. Etwaige Abweichungen von derselben, die jedoch immerhin in den normalen Grenzen blieben, bestanden darin, dafs die Krümmung vor den Bicuspidaten etwas kleiner war, und dafs hinter denselben die Linie ziemlich gerade verlief. In fast jedem einzelnen Falle entsprach die Form des Unterkiefers der des Oberkiefers, und deshalb war der Bifs in der Regel ziemlich gleichmäfsig. Es mögen darunter 3—4 Fälle gewesen sein — jene Fälle mit sattelförmigen Gaumen — wo zwischen den beiden ersten Molares die Kiefer etwas zusammengedrängt erschienen, aber hier hatte der Unterkiefer nicht an der Deformität theil genommen, sondern hier traten beim Zusammenbeifsen die Zähne des Unterkiefers über die des oberen hervor. Aufser dieser letztgenannten Eigenthümlichkeit standen in 4 oder 5 Fällen die oberen Schneidezähne etwas nach aufsen, wie man dies bei Daumenlutschern zu finden pflegt — eine Stellung, die wahrscheinlich auch hier die Folge derselben Gewohnheit war. In einigen Fällen zeigte der Zahnbogen eine reguläre Curve auf der rechten Seite, jedoch auf der linken eine Abweichung von derselben, und zwar waren die Fälle von nur einseitiger Eindrückung der Bogencurve zahlreicher als jene von beiderseitiger. In keinem Falle fand sich irgend eine Abnormität in der Gröfse oder Form der Kiefer vor dem Durchbruch der bleibenden Zähne.

Es wurde mir mitgetheilt, dafs eine bedeutende Anzahl dieser Kranken israelitischer Abstammung sei, die andern entstammten fast allen civilisirten Nationalitäten.

Infolge der Unterhaltung mit den Lehrern dieser Idioten war ich im Stande den intellectuellen Status dieser Kranken und den Zustand der Zahnorgane zu vergleichen. Daher entdeckte ich, dafs in den Fällen, wo die Entwickelung und die Allgemein-Constitution ziemlich normal waren, die Intelligenz der Kranken sich allmählich besserte und Hoffnung

auf Genesung vorhanden war, auch Zähne und Kiefer im normalen Zustand sich befanden. Immer weiter abwärts gehend, bis wir zu solchen Kranken kamen, deren Zustand vollständig hoffnungslos, fanden sich auch Kiefer und Zähne, kurz die ganze physische Entwickelung vollständig entartet. Auf diese Weise sah ich sowohl die extremsten Fälle, wie auch die einzelnen Abstufungen, Fälle wo sich eine langsame geistige Entwickelung mit ziemlich guter Constitution und wohl entwickelten Kiefern fand, und wieder Fälle, die allmählich durch alle Grade des Schwachsinns bis zum Blödsinn hinunter gingen und die in Verbindung standen mit gleicher Entartung der Kiefer, der Zähne und des ganzen physischen Organismus.

Beifolgend sind Bilder jener extremen Zustände in der Zahnent-

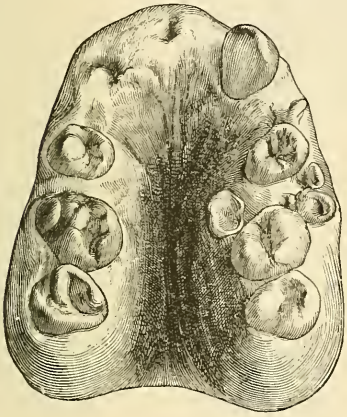

Fig. 4.

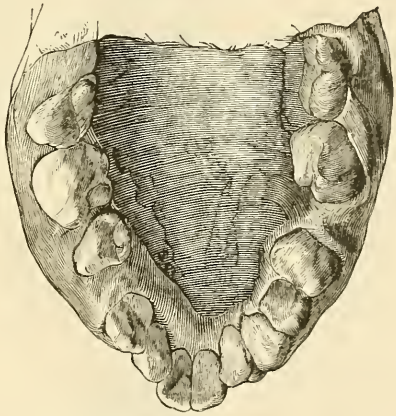

Fig. 5.

wickelung der Idioten. Beide fanden sich im Asyl auf Randall's Insel und beide waren von geborenen Idioten.

Fig. 4 u. 5 zeigen die Form der Kiefer und die Stellung der Zähne im Munde von John Rowse, einem Idioten niedersten Grades, dessen Wiederherstellung hoffnungslos war. Er war geboren 1843, wiegt jetzt 72 Pfund und ist 4′ 7½″ grofs.

Fig. 6 u. 7 geben ein Bild der Kiefer eines 14jährigen Knaben von entsprechender Gröfse und guter physischer Organisation. Der Krankenbericht sagt von ihm, dafs er ein wilder, ungeberdiger Junge sei, der jedoch unter besonderer Aufsicht gebessert werden könne.

Die Untersuchung von 3—400 Insassen des Pariser Asyls zeigte wesentlich dieselben Resultate, wie in unserem Lande. Dasselbe fand sich im Asyl von Dr. Langdon Down in London. Hier war in der

That ein gröfserer Procentsatz von Unregelmäfsigkeiten der Zähne, als ich früher beobachtet hatte. Es fanden sich ungefähr 500 Fälle deutlich ausgesprochenen V-förmigen Kiefers, und von anderen 5—10 Procent konnte man sagen, dafs sie eine ähnliche Neigung zur Kieferbildung

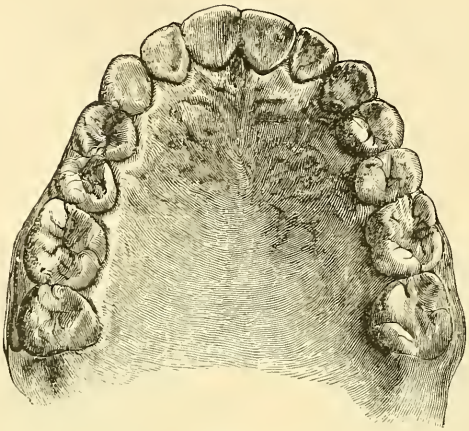

Fig. 6.

zeigten. Aber von all den deutlich ausgesprochenen Fällen fand sich doch kein scharf ausgeprägter V-förmiger Kiefer, als der, welchen ich in meiner Privatpraxis behandelt habe. Von der ganzen Zahl zeigte sich

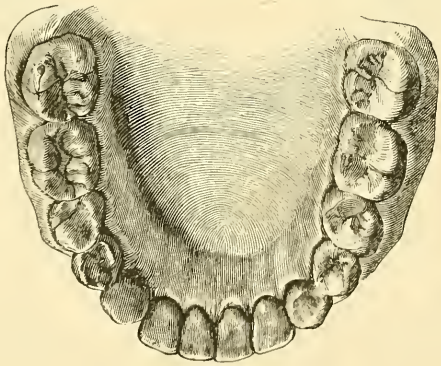

Fig. 7.

an 50 Procent nicht die kleinste Unregelmäfsigkeit in der Zahnentwickelung, oder eine solche Unregelmäfsigkeit, die nicht durch zufällige Ursachen auf die Krone der Zähne nach ihrem Durchbruch eingewirkt haben konnte, und die daher mit dem Blödsinn durchaus in keinem

Zusammenhange standen. Nur auf diese Weise konnten wir uns jene Meinungsverschiedenheit erklären, welche zwischen mir und Herrn Langdon Down in Bezug auf jene Fälle existirte, die er für sehr hoch gewölbte Gaumen, verengte Zahnbogen oder Unregelmäfsigkeit hielt, die ich jedoch innerhalb des normalen Mafses betrachten konnte. Nichtsdestoweniger war die Thatsache klar, dafs bei ihm in der That ein gröfserer Procentsatz von Unregelmäfsigkeiten vorhanden war, als der, den ich früher bei den verschiedenen Idiotenanstalten gefunden hatte. Dieser Typus des Blödsinns schien mir das Resultat zu sein einer langen Reihe von Vererbungen, welche in den höheren Ständen durch verschiedene Ursachen hervorgebracht werden, der sich zuerst zeigt in einer bedeutenden Überreizung des Nervensystems, in einer übermäfsigen geistigen Anstrengung, die auf die Kinder in verstärkter Form übertragen werden — ein Typus, der gleichzeitig bei den Kindern unregelmäfsige Zahnentwickelung und jene Übel zeigt, welche durch Vererbung sich noch vergröfsern und schliefslich mit vollständigem Zusammenbruch sämmtlicher geistiger Kräfte enden.

Bei dem Vergleiche meiner Beobachtungen bei Idioten aus verschiedenen Lebensstellungen, wie wir sie in unsern öffentlichen Schulen finden, sah ich, dafs zwischen Idioten, als eine Klasse einerseits, und zwischen niederen Graden anderer Gesellschaft in diesem Lande andererseits, durchaus keine Unterschiede in der Zahnentwickelung zu finden seien.

In beiden Fällen sah ich vollständig entwickelte Kiefer und Zähne als Regel, und schmale zusammengedrückte V-förmige Kiefer als Ausnahme. Dasselbe war überall der Fall in Frankreich, in der Schweiz u. s. w.

In einem Bericht, den Dr. James White über einen Besuch in der Schule für geistig zurückgebliebene Kinder zu Pennsylvania giebt, sagt er: »Im Munde einiger Zöglinge, besonders solcher, wo die geistige Entwickelung etwas über dem Nullpunkt stand, fanden sich Zähne, die in Bezug auf grofse Regelmäfsigkeit in der Stellung, Dichtigkeit und vollendeter Form als Muster dienen konnten. Aber aufserdem gab es auch Zähne, welche nach allen Richtungen hin fehlerhaft waren. Im allgemeinen aber mufsten wir zugeben, dafs durchaus nichts besonderes zu finden war, und dafs die Zähne weder besser noch schlechter waren, als die Zähne einer gleichen Anzahl von Leuten mit gewöhnlicher Intelligenz«.

Prof. Stellwagen besuchte dasselbe Institut und sagt:

»Ich untersuchte die Zähne von 97 Knaben und 87 Mädchen, also zusammen 184 Personen. Unter diesen fand sich nur ein sehr geringer

Procentsatz solcher, deren Behandlung ich, falls sie mich privatim consultirt hätten, in Bezug auf regelmäfsige Stellung unternommen hätte. Die Kiefer waren ungewöhnlich breit, wenn man sie mit einer gleichen Anzahl von Kiefern intelligenter Personen vergleichen würde, resp. solcher Leute, welche den Zahnarzt zu consultiren pflegen«.

Prof. Pierce sagt: »Während ich durch Tyrol und die Lombardei reiste, hatte ich Gelegenheit eine grofse Anzahl von Cretins zu sehen, häfsliche plappernde Idioten, die nicht ein einziges Wort deutlich aussprechen konnten. Vermittelst kleiner Geschenke fand ich Gelegenheit ihre Mundhöhle zu untersuchen, eine Untersuchung, die, zwar nicht genau, dennoch genügte, um mich zu überzeugen, dafs hier sowohl Ober- wie Unterkiefer hinreichend entwickelt seien, um den Zähnen genügenden Raum zu lassen. Gleichzeitig hatte ich auch ziemlich häufig Gelegenheit in den Mund von solchen Negern zu sehen, deren geistige Entwickelung ziemlich unter der Norm und deren Stirne sehr stark nach hinten abgeplattet war. In diesen Fällen waren die Kiefer in der Regel grofs, die Zähne waren durchaus nicht gedrängt, aber sie standen weit nach vorn. In meiner gewöhnlichen Praxis kommt es nicht zu selten vor, dafs ein bis zwei Zähne mit aufserordentlich weiten Zwischenräumen auseinander stehen, während bei anderen Gliedern derselben Familie, das umgekehrte Verhältnifs stattfindet. Bei den ersteren ist in der Regel die geistige Entwickelung unter der der letzteren«. Bei diesen so klaren Gegensätzen zwischen den Beobachtungen von Dr. Down und anderen ist es sehr schwierig, eine Formel zu finden, um diese Unterschiede zu vermitteln, und man könnte die Sache auf sich beruhen lassen, wenn nicht Dr. Down zu einem ganz erschreckenden Schlusse in Bezug auf die zukünftige Wohlfahrt unserer Generation käme.

Er sagt: »Durch meine Untersuchungen über den Zustand der Zähne und besonders des Mundes kam ich zu dem Schlusse, dafs ich in den meisten Fällen im Stande war, jene Periode anzudeuten, in welcher die geistige Depression beginnt, und in einem gewissen Grade die Verbesserung vorherzusagen, welche physische, intellectuelle und moralische Behandlung hier möglicherweise bewirken könnte. Bei Kindern mit erworbenem Blödsinn, der durch Ursachen, die postfötal wirken, entsteht, findet sich nur eine geringe Abweichung von dem normalen Zustande des Mundes und der Zähne. Bei solchen jedoch, wo die Krankheit angeboren ist, und besonders bei jenen, wo die Krankheit durch Ursachen entsteht, die in einer sehr frühen Periode des Fötallebens einwirken, da ist die Abweichung des Mundes und seiner Nachbartheile vom normalen Zustande am auffallendsten«. Das Gewicht dieser Meinung scheint beim ersten Anblick von keiner bedeutenden Consequenz

zu sein, aber es wird sehr wichtig, wenn man, wie Dr. Down es thut, es darauf hin anwendet, um die geistige Fähigkeit eines Erben in Bezug auf die Bewirthschaftung seines Besitzes zu bestimmen. In einem solchen Fall würde der verkümmerte Zustand des Mundes als entscheidender Beweis angeführt und nach der Ansicht des Dr. Down wäre der Kranke ein geborener Idiot. Wir glauben nicht, dafs irgend eine Unregelmäfsigkeit in der Stellung der Zahnorgane an und für sich Beweis für den Blödsinn einer Person giebt. Es sind die Fälle so gewöhnlich, wo derartige Deformitäten mit der höchsten Intelligenz verbunden vorkommen, so dafs wir, wenn wir daraus abstracte Schlüsse ziehen wollten, sagen könnten, dafs ein solcher Zustand sehr bedeutende geistige Entwickelung andeutet, die sich beim Kinde als eine höhere Gefühlsentwickelung und beim Erwachsenen als eine brillante Intelligenz zeigt. Es giebt so viele Fälle von unbestrittenem ererbten Blödsinn mit gleichzeitiger vollständiger Zahnentwickelung, dafs wir mit gleichem Grunde sagen könnten, dafs die regelmäfsige Entwickelung der Zahnorgane andeutet, hier sei weder eine Läsion, noch eine cerebrale Störung nach der Geburt erfolgt, sondern, dafs die Zähne in ihrem Wachsthum fortschreiten nach jenen physiologischen Gesetzen, die für eine gewöhnliche geistige Form mafsgebend sind.

Wir können hier durchaus keine Verbindung finden zwischen diesen Symptomen und Ursachen, die besonders in einer früheren Periode des embryonalen Lebens wirken sollen, wenn wir bedenken, dafs die Milchzähne in guter Stellung sich befinden und dafs die Abnormität erst dann auftritt, wenn diese verloren gegangen sind. Und da erst in der letzten Periode des embryonalen Lebens die Keime der bleibenden Zähne auftreten, so ist es sehr schwer, eine Verbindung oder Beziehung aufzufinden. Wenn die Ursache vor der Geburt der Kinder wirkt, so sollten wir nach der Ursache nicht während des Fötallebens, sondern dieselbe darin suchen, dafs bei den Vorfahren oder Eltern dieselbe Deformität existirt hat, dafs dieselben ungünstigen Umstände hier zu stärkerem Ausdruck gelangen. Ein angeborener Fehler, eine angeborene Erkrankung oder Neigung oder Prädisposition zum Blödsinn (von denen diese Irregularitäten wohl ein Symptom, aber kein Beweis sein können) mögen sich in dem einen Falle als frühzeitige geistige Entwickelung, in dem anderen als Vorläufer von Wahnsinn zeigen, oder sie mögen bei den Nachkommen als Blödsinn auftreten.

Kapitel III.

Diagnose.

Der Erfolg in der Behandlung der Zahnanomalien hängt wesentlich ab von richtiger Diagnose und Prognose. Es müssen hierbei die schwierigsten Probleme, welche die zahnärztliche Praxis stellt, gelöst werden, und es kommen hierbei in Betracht die Wirksamkeit des Kauapparates, die deutliche Aussprache, die Beschaffenheit der Zähne, die etwaigen Zerstörungen durch Caries, der Familientypus, und das Verhältnifs der Gesichtszüge zu den Mundorganen; — die Allgemeinconstitution und das Temperament; Geschlecht, Alter und die sociale Stellung des Patienten; — die Ursachen der Stellungsanomalie, ob erworben, angeboren oder erblich; — die Mittel, die man anwenden mufs; — die Zeit, Mühwaltung und Ingenuität des Zahnarztes, wie nicht minder die Unbequemlichkeit und Ausdauer des Patienten; und die Zeit, die er der Behandlung opfern kann; — die Gefahr etwaiger Entzündung und gänzlicher Zerstörung der Pulpen; — und schliefslich der Charakter und die permanente Dauer der erreichten Stellung selber.

Bei allen Anomalien der Zahnstellung kommt es nicht in Frage, ob es möglich ist, einen oder mehrere falsch stehende Zähne wieder in den richtigen Bogen hineinzubringen, sondern, ob das Resultat ein dauerndes sein und ob die angewendeten Mittel den Patienten nicht derartig belästigen, dafs das gewonnene Resultat, dadurch vollständig beeinträchtigt wird. Zum Beispiel: Man kann bei einer älteren Person einen Bicuspis oder einen Eckzahn etwa ein Viertel um seine Achse drehen, und in manchen Fällen wird dies bedeutende Schwierigkeiten setzen, viel Zeit, ingeniöse Apparate, ja oft sogar eine Durchbohrung des Schmelzes zur Fixirung eines Stiftes beanspruchen, und schliefslich wird das Resultat darauf hinauslaufen, dafs Patient weder in Bezug auf das Kauen, auf Erhaltung des Zahnes, oder gar in Bezug auf das bessere Aussehen den geringsten Vortheil erzielt.

Dem beschäftigten Zahnarzt kommen fortwährend Fälle zur Beobachtung, in welchen er wohl durch seine Hülfsmittel Stellungsanomalien beseitigen könnte, aber bei reifer Erwägung wird er häufig von der Anwendung derselben abstehen. Denn alle Anomalien der Zähne sind nicht stets auch Deformitäten und bedürfen deshalb unserer Abhilfe nicht, und ein feiner ästhetischer Geschmack wird vielfache Abweichungen vom normalen Typus erkennen, die nichtsdestoweniger weder die Nützlichkeit noch die Schönheit, oder die Symmetrie der Umgebung beeinträchtigen.

Nirgends in der Natur finden wir mathematische Regelmäfsigkeit. Die Bäume des Waldes nehmen innerhalb der Grenzen ihrer Gattung alle möglichen Formen an und kein Blatt ist dem andern vollständig gleich. Ja sogar die beiden Seiten eines Blattes zeigen einen verschiedenartigen Umrifs. Kein Mensch ist dem andern vollständig ähnlich —, ja sogar die beiden Gesichtshälften differiren wesentlich von einander.

Das Auge ermüdet schnell an der Steifheit einer durch Nichts unterbrochenen Gleichmäfsigkeit und findet nur in anmuthigem Wechsel dauernde Freude.

Würde man alle Zahnreihen in einer gleichmäfsigen Formel unterbringen können, dann würden Deformitäten des Gesichtsausdrucks viel häufiger sein. Dies sieht man am besten aus den bis jetzt käuflichen Zahngarnituren, die so wenig in der Form variiren, was zur Folge hat, dafs man so viele künstliche Zähne im Munde sieht, die jeder Anmuth entbehren, die im Munde wie ein Staketenzaun arrangirt stehen und wobei weder auf Häfslichkeit noch auf Schönheit des Trägers die geringste Rücksicht genommen wird.

Vom ästhetischen Standpunkt aus kann man kaum behaupten, dafs eine Zahnreihe mit dicht gedrängten Zähnen schöner sei als eine solche mit kleinen Lücken, während die Erfahrung allgemein ist, dafs Zähne die ihre Nachbarn nicht berühren, länger von Zerstörung frei bleiben.

Man hat bisher irriger Weise gelehrt, dafs sämmtliche Zähne im Munde erhalten werden müssen, ohne Rücksicht auf deren Organisation, deren fortgeschrittene Zerstörung, ohne Rücksicht auf einen etwa zu engen Kieferbogen und den allgemeinen Ausdruck des Gesichts.

Man hat für diese Lehre zwei Argumente ins Treffen geführt, erstens, dafs eine gewisse Anzahl von Zähnen einmal von der Natur geschaffen sei, welche durchaus erhalten werden mufs.

Diese Ansicht würde zutreffen, wenn wir ein Urtheil über die normalen Verhältnisse der menschlichen Rasse abgeben sollten; da aber die Verhältnisse, welche wir in Augen haben, abnorm sind, so ist diese Beweisführung vollständig werthlos.

Der zweite Grund für die Erhaltung sämmtlicher Zähne ist der, dafs nach Verlust einiger der Alveolarbogen sich contrahirt und die Kiefer sich verengen, so dafs die Artikulation der Zähne selber und deren Wirksamkeit beim Kauen darunter leiden mufs.

Langjährige Erfahrung hat aber bewiesen, dafs die Erhaltung jedes einzelnen Zahnes für den Kauakt nicht nöthig, dafs der Fehler eines oder einiger Zähne die Konturen der Kiefer nicht verändert und dafs der Verlust gewisser Zähne keine sichtbare Entstellung hervorruft.

In einer zahnärztlichen Versammlung wurde einmal ganz ernsthaft behauptet, dafs die Extraction des ersten bleibenden Molaris stets äufserlich am Gesichtsausdrucke bemerkbar sei, und dafs in einer Bevölkerung, wo die Zahnärzte in der Regel die meisten Molarzähne extrahiren, die einzelnen Individuen von denen, welchen dieser Zahn nicht fehlt, leicht zu unterscheiden seien.

Die Absurdität eines solchen Ausspruchs braucht nicht erst bewiesen zu werden. Täglich beobachten wir Patienten, die nur einen Theil des Kauapparats benutzen, ohne dafs ihre Verdauung oder ihr allgemeiner Gesundheitszustand darunter leidet.

Die Art und Weise, wie die Zähne aufeinander treffen d. h. die Articulation ist viel wichtiger als ihre Zahl, und wenige Zähne, die aber genau beim Bifs zusammentreffen, sind für den Besitzer viel vortheilhafter, als der ganze Mund voll Zähne, die mangelhaft articuliren.

Es erfordert die Entscheidung, ob ein Zahn, und welcher zu extrahiren sei, eine viel tiefere Kenntnifs und ein gesünderes Urtheil als die meisten von uns besitzen. Denn es ist immer noch eine offene Frage, welcher Zahn distalwärts vom Eckzahn am leichtesten im Munde entbehrt werden könne, und meistens dreht es sich hier um Erhaltung oder Entfernung des ersten bleibenden Molaris.

Hier aber kommen so vielerlei Erwägungen in Betracht, dafs es fast unmöglich ist eine bestimmte Regel für die allgemeine Behandlung aufzustellen. Sind diese Zähne sehr erkrankt, dann wird ihre Extraction gewifs indicirt sein. Sind sie aber gesund und ebenso auch die Bicuspidaten, dann ist für die Extraction der ersteren ebensowenig Grund wie für die Extraction der letzteren — ja gesunde Molarzähne sind als Kauorgane viel wichtiger als ebenso gesunde Bicuspidaten.

Haben wir uns entschlossen einen Bicuspis zu entfernen, um Raum zu schaffen, dann bleibt uns die schwierige Wahl zwischen dem ersten und dem zweiten. Beide Zähne sind sich vollständig gleich, und würde bei der Extraction des einen die mechanische Schwierigkeit in der Behandlung einer Stellungsanomalie sich verringern, so würde dies unser Vorgehen erleichtern.

Im allgemeinen gilt als Regel, dafs man behufs Ausweitung eines contrahirten oder V-förmigen Kiefers niemals einen Zahn extrahirt, und jedenfalls würde die Extraction eines Zahnes ohne sofortige darauf folgende mechanische Behandlung sogar unwissenschaftlich und fehlerhaft sein.

Wir sehen dies deutlich in Fig. 8, aus der Zahnheilkunde von Tomes.

In diesem Falle war ein ungewöhnlich enger Raum zwischen den Bicuspidaten und den ersten Molarzähnen vorhanden. Linksseitig wurden beide Bicuspidaten und rechts der erste Bicuspis entfernt, ohne dafs der geringste Vortheil in Bezug auf die Erweiterung des Kiefers gewonnen wurde.

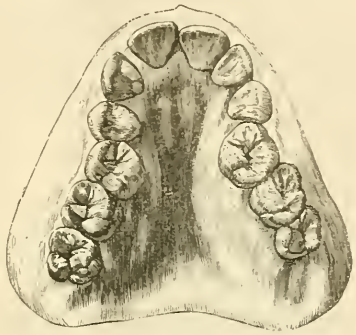

Fig. 8.

Man kann einen derartigen Zahnbogen mit einem Brückenbogen vergleichen, dessen Steine zwar gelockert und etwas verschoben sind, der aber trotzdem seine Form behält. Entfernt man nun einen Stein, so fällt der ganze Bogen vollständig in sich zusammen.

Es giebt sogar Fälle, in denen man einen oder mehrere Vorderzähne extrahiren kann, ohne die Brauchbarkeit des Zahnapparates zu beeinträchtigen. So finden sich regelmäfsige Zahnbogen mit guter Articulation, in denen jedoch die seitlichen Schneidezähne nach innen, während die Eckzähne wieder genau mit den unteren Zähnen auftreffen. Dies ist besonders bei sehr grofsen Zähnen der Fall, die zum Kiefer und zu den Gesichtszügen aufser allem Verhältnifs stehen. Würde man hier den Kieferbogen mechanisch ausdehnen, ohne irgend welche Zähne zu entfernen, so würde man entschieden eine neue Deformität, und zwar eine Deformität des Kiefers erzeugen.

Hier haben wir also nur den ästhetischen Gesichtspunkt zu berücksichtigen, da die Wirksamkeit des Kauapparats hierbei nicht in Frage gestellt wird.

Ob man hier nur beide seitliche Schneidezähne fortnehmen und den Fall sich selber überlassen soll, oder ob man nur einen extrahiren und dann einen mechanischen Apparat anlegen soll, den jedoch die eben erwähnten Einwürfe treffen —, diese Frage kann nicht im allgemeinen beantwortet werden. Hier mufs jeder einzelne Fall genau erwogen werden.

In meiner eigenen Praxis habe ich derartige Fälle nach beiden Richtungen hin behandelt, wobei mich oft das Gefühl beschlich, dafs ich besser gethan hätte, wenn ich eine andere Behandlung eingeschlagen.

Bei sehr ausgedehnten, angeerbten Deformitäten mufs man sich in der zu wählenden Behandlung durch die Rücksicht und die etwaige Wirkung auf die äufseren Gesichtszüge lenken lassen, denn man darf keine sichtbaren Entstellungen hervorrufen, um etwaige unsichtbare zu entfernen.

Da wo man es zu thun hat mit grofsen Zähnen und angeerbtem, kleinen Kiefer und dadurch hervorgerufener sehr gedrängter Stellung bleibt es sehr zweifelhaft, ob man den Zahnbogen ohne Extraction einiger Zähne ordentlich reguliren kann. Eine ererbte Deformität kann sich aber auch bei Zähnen zeigen, welche im Vergleiche zu den Gesichtsknochen und den Gesichtszügen nicht zu grofs aussehen; doch können sie in einem Oberkiefer gelagert sein, der zu eng ist für einen symmetrischen Zahnbogen, so dafs im Oberkiefer der Gaumen sehr verengt und der Unterkiefer abnorm weit erscheint.

Würde man in diesem Falle versuchen, die Zähne des Oberkiefers zu denen des Unterkiefers in eine regelmäfsige Stellung zu bringen, so würde man wahrscheinlich schliefslich doch nicht zum Ziele gelangen, oder man würde, falls man den oberen Zahnbogen gehörig ausweiten könnte, eine Deformität der äufseren Gesichtszüge hervorbringen. Ist einmal die Extraction einiger Zähne angezeigt, wie z. B. da, wo aufsergewöhnlich grofse Zähne dicht gedrängt in einem kleinen Oberkiefer stehen, so würde die Wahl derselben nach genauer Beobachtung des Bisses durchaus nicht schwierig sein. Während in manchen Fällen es sehr schwierig sein dürfte, die Frage zu beantworten, ob überhaupt Zähne behufs einer Regulirung auszuziehen sind, giebt es wieder andere, wo eine Extraction nicht nur nicht von Nutzen, sondern geradezu eine ein Kunstfehler sein dürfte.

Zum Beispiel: Erst kürzlich wurde ich wegen eines 14jähr. Mädchens consultirt, welches sämmtliche Zähne im Munde hatte, bei der jedoch die vorderen in beiden Kiefern stark nach auswärts standen. Im Übrigen war der Zahnbogen ziemlich regelmäfsig, die Articulation war gut und die einzige Störung lag in der Prominenz der Zähne und der derselben entsprechenden Configuration des Mundes.

Ich war überzeugt, hier ein deutlich ererbtes charakteristisches Merkmal vor mir zu haben, und um so mehr, als ich mich erinnerte, dafs Onkel und Grofsvater der jungen Dame dieselbe Zahnstellung besafsen, obgleich der Vater derselben durchaus kein ähnliches Charakteristicum

an seinen Zähnen zeigte. In diesem Falle verweigerte ich irgend welche Behandlung, weil jeder Erfolg hier nur ein zeitweiliger sein konnte. Die Kiefer würden fortwährend die Neigung zeigen, in den angeerbten Typus zurückzufallen und schon einige Jahre nach der Behandlung würde nichts von derselben zu merken sein.

Aber es hatte bereits ein Zahnarzt seine Künste an dem Munde versucht. Er hatte die beiden unteren ganz gesunden ersten bleibenden Mahlzähne extrahirt, obgleich aufserdem die oberen mit den unteren Zähnen ganz genau articulirten. Der Zahnarzt glaubte, dafs zufolge der Extraction die vorderen Zähne sich nach hinten zu neigen würden und dadurch das Vorstehen des Mundes sich bessern würde.

Um diesen Gegenstand noch weiter zu illustriren, wollen wir noch einige andere Fälle aus unserer Praxis anführen.

Fig. 9 stellt das Bild des Oberkiefers einer 13jähr. jungen Dame vor. Die äufseren Gesichtszüge waren regelmäfsig, nur zeigte sich an der Oberlippe über beiden Eckzähnen eine ungewöhnliche Hervorwölbung; die Articulation der Zähne war durchaus nicht mangelhaft. Die Kieferbögen waren geräumig genug für eine deutliche Aussprache und die Zähne des Oberkiefers standen ziemlich eng an einander, aber zwischen dem seitlichen Schneidezahn und ersten Molaris jeder Seite befand sich nur ein Bicuspis, die anderen beiden Bicuspidaten fehlten und die Eckzähne standen aufserhalb des Zahnbogens.

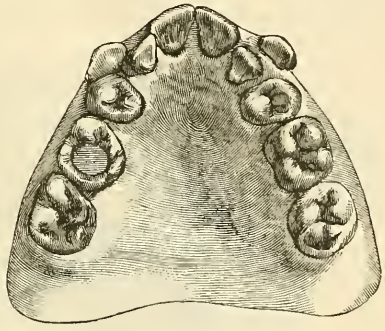

Fig. 9.

Zur Zeit, als der Abdruck vom Kiefer genommen wurde, den dieses Bild darstellt, konnte man nicht erfahren, wo der fehlende Bicuspis hingekommen sei. Patientin wufste nicht, ob ihr vielleicht derselbe extrahirt worden, und aufserdem konnte man durchaus nicht erkennen, ob die Zähne vielleicht noch im Kiefer safsen. Da ich glaubte, dafs die Bicuspidaten noch im Kiefer vorhanden, und wegen der gedrängten Stellung der übrigen Zähne nicht durchtreten können, so wurden beiderseitig die ersten Mahlzähne, da sie sehr schadhaft waren, extrahirt.

Darauf wurde ein Apparat angelegt, die Eckzähne in ihre richtige Lage gebracht und die Bicuspidaten etwas zurückgedrängt. Einige Wochen darauf traten die fehlenden Bicuspidaten durch die Lücke hindurch, welche durch die Extraction der Mahlzähne entstanden war und

bis zum heutigen Tage sind sämmtliche Zähne gesund und dicht neben einander in einem regelmäfsigen Zahnbogen.

In Fig. 10 sehen wir den Mund einer jungen Dame von 15 Jahren. Der Kieferbogen ist geräumig und die Articulation der Bicuspidaten- und Molarzähne würde ganz vortrefflich sein, würde sie nicht einen schlecht sitzenden Regulationsapparat getragen haben, zu Folge dessen die letzten Molares sich verlängerten.

Die 6 Vorderzähne beider Kiefer standen sehr gedrängt und unregelmäfsig und die Unterlippe stand sehr weit vor. Nach längerem Studium des Falles gelangte ich zur Einsicht, dafs der Zahnbogen sich erweitern und die Unterlippe noch bedeutend mehr hervortreten würde, falls man die sämmtlichen Zähne des Unterkiefers in einen richtigen Bogen stellen würde. Brächte man aufserdem noch die oberen Zähne über die unteren, so würde der Mund noch viel häfslicher werden. Deshalb entschlofs ich mich den unteren mittleren Schneidezahn zu entfernen, und

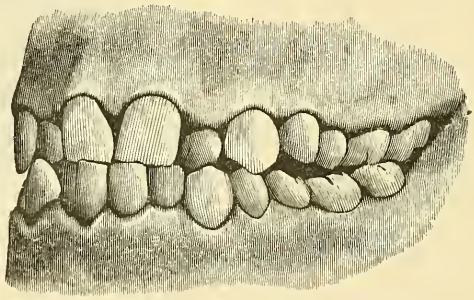

Fig. 10.

oben nur die seitlichen Schneidezähne in die richtige Linie zu bringen. Als dies geschehen, entstand ein regelmäfsiger Zahnbogen, und das Fehlen des unteren Zahnes konnte man kaum wahrnehmen.

Einen dritten Fall zeigt Fig. 11. Es handelt sich um eine junge, schlanke Dame mit schmalem Gesicht. Das Modell zeigt grofse Zähne, einen verengten Kieferbogen, aber eine ganz richtige Articulation. Im Oberkiefer jedoch stehen die Eckzähne vollständig aufserhalb des Zahnbogens und im Unterkiefer sind die Vorderzähne sämmtlich ineinander gedrängt. Unter dem Eindrucke, dafs sowohl der verengte Zahnbogen, als auch die gedrängte Stellung der Zähne abnorme Zustände seien, wurde der obere Zahnbogen weit genug auseinandergedrängt, dafs die Zähne sich sämmtlich in einen richtigen Bogen stellen konnten. Jetzt aber wurde es klar, dafs durch die Beseitigung der einen Deformität, eine neue entstanden war. Der ausgedehnte Kieferbogen war eine Deformität, er stand in Disharmonie zu dem ganzen Gesichtsausdruck. Bei

geöffnetem Munde glaubte man zu viele Zähne zu sehen. Es wurde daher diese Behandlungsmethode verlassen, auf jeder Seite ein Bicuspis extrahirt und die unregelmäfsigen Zähne wurden in dieselbe Linie gebracht, in der sie früher gestanden hatten. Die Articulation der Bicus-

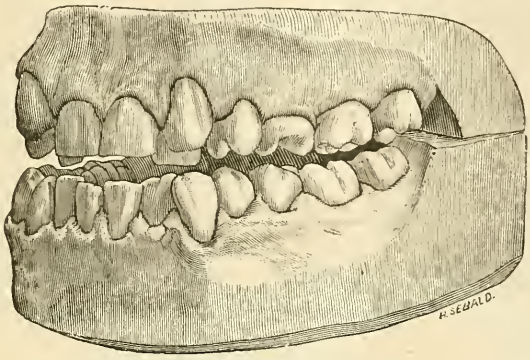

Fig. 11.

pidaten und Molarzähne wurde beibehalten und nun erhielt der ganze Gesichtsausdruck wieder den Familientypus.

Fig. 12 zeigt eine sehr unregelmäfsige Stellung der 6 vorderen Zähne, an der noch 4 andere, die Bicuspidaten sich betheiligten, welche nach innen standen und nur mit ihren buccalen Höckern die lingualen Höcker der unteren Zähne berührten.

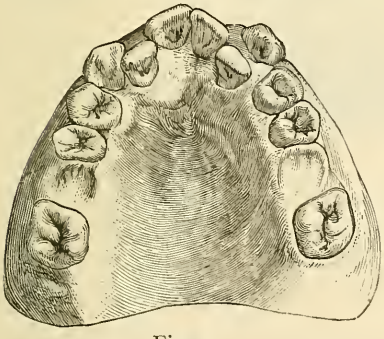

Fig. 12.

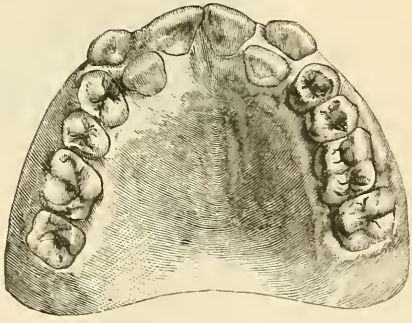

Fig. 13.

Hier wurden zwar die ersten Molarzähne extrahirt, aber nicht behufs Vorbereitung zur Regulirung, sondern weil sie sehr stark cariös waren (Pulpa blofsgelegt und erkrankt). Es wurde eine Richtmaschine angefertigt und nach 6 Wochen standen sämmtliche Zähne in vollkommener Ordnung.

Der fünfte Fall (Fig. 13) zeigt eine so grofse Ähnlichkeit mit dem vorhergehenden, dafs nur ein feines Verständnifs eine verschiedenartige

Behandlung angegeben haben würde. Aber ich besafs damals noch nicht die genügende Erfahrung. Der Fall, Fig. 12 betraf ein Mädchen von etwa 13 Jahren — dieser einen jungen Mann von gleichem Alter. Die Behandlungsweise war anfangs dieselbe, wurde jedoch allmählich geändert, als die Maafsnahmen nicht zum Ziele führten. Obgleich ich mit aller Anwendung von Ingenuität auf die Behandlung einging, dauerte es doch 18 Monate, ehe ich zu einem Resultate gelangte, und zuweilen war ich nahe daran, gerade die Zähne, welche ich eigentlich erhalten wollte, zu verlieren. Einmal lockerten und verlängerten sich die Schneidezähne derartig, dafs ich fürchtete, sie würden ausfallen, aber schliefslich erhielt ich sie doch und drängte sie durch einen anderen Apparat in die Alveole zurück und hatte den Triumph, einen regelmäfsigen Zahnbogen mit vollständig gleichmäfsigen und gesunden Zähnen herzustellen. Aber ich bin jetzt der Überzeugung, dafs hätte ich gleich

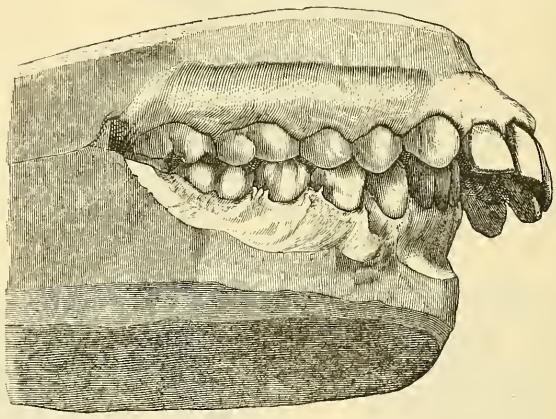

Fig. 14.

beim Beginn die seitlichen Schneidezähne extrahirt, die Eckzähne ohne jegliche Beihülfe von selber in die richtige Linie hineingerückt wären.

Meinen sechsten Fall zeigt Fig. 14. Es handelt sich um eine junge Dame, etwa 13 Jahre alt, bei der die oberen Schneidezähne aufserordentlich vorstehen, während der Unterkiefer bedeutend zurücktritt.

Fig. 14 und 15 geben ein getreues Bild dieser Anomalie. Nach langer Überlegung entschlofs ich mich zuerst oben beiderseitig einen Zahn zu extrahiren. Ich war von der Nothwendigkeit dieser Operation vollständig überzeugt, doch wurde sie aus äufseren Gründen etwas verschoben. Mittlerweile nahm ich jedoch Wachsabdrücke von beiden Kiefern, um an den Modellen weiter zu studiren. Da kam ich aber zur Überzeugung, dafs eine Extraction unnöthig, ja, dafs sie mehr schaden,

als nützen würde. Es war nur nöthig, den Zahnbogen etwas auszudehnen und die Vorderzähne etwas lingualwärts zu drängen.

Diese sechs Fälle beweisen Folgendes:

Jeder einzelne Fall bedeutender Unregelmäfsigkeit in der Zahnstellung ist von einem andern ähnlichen vollständig verschieden.

Ohne ganz genaues Studium der Modelle aufserhalb des Mundes kann man weder eine richtige Diagnose noch Prognose aufstellen.

Selbst der erfahrenste Beobachter kann seine Meinung, die er zuerst bei oberflächlicher Besichtigung gewonnen hat umändern, sobald er die Gesichtszüge, den Familientypus und das ganze Modell genau studirt hat. und deshalb möchte ich besonders betonen, dafs eine korrekte Ansicht durch die Besichtigung der Modelle allein nicht gewonnen werden kann.

Fig. 15.

Es ist nicht immer räthlich, den Ausdruck des Mundes zu ändern, wo man es mit einer ererbten Eigenthümlichkeit, einer Art Familientypus zu thun hat, und wo wahrscheinlich die künstlich erzeugte Veränderung keine gute Articulation erzeugen dürfte, wobei die Erfahrung noch mitspricht, dafs solche ererbte Anomalien stets das Bestreben haben, in den alten Typus zurückzukehren.

Bei Personen mit ererbten schmalen Gesichtszügen, kleinen Kiefern und grofsen, gedrängt stehenden Zähnen, von denen sich einzelne aufserhalb des Zahnbogens befinden, ist es stets besser, 2 Zähne auszuziehen, als den Zahnbogen auszudehnen. Es sind solche Fälle sehr häufig, wo es dienlich ist zum Behufe einer Geradrichtung 2 Zähne — mit Ausnahme der Eckzähne und der mittleren Schneidezähne des Oberkiefers zu extrahiren.

Eine Indication zur Extraction der oberen mittleren Schneidezähne ist undenkbar, dahingegen können die oberen seitlichen Schneidezähne und ein Paar untere Schneidezähne ohne alle Schädigung der ästhetischen Wirkung entfernt werden.

Für die Kontur, Symmetrie und Harmonie der Gesichtszüge ist es nicht erforderlich, dafs sämmtliche Zähne im Munde erhalten werden.

In der Behandlung der Stellungsanomalien der Zähne erzielt man in den meisten Fällen das Wohlbefinden des Patienten und erweift

diesem bessere Dienste, wenn man Zähne, die nicht selbst falsch gestellt sind, nicht aus ihrer Lage rückt.

Es ist häufig besser einen in der unrichtigen Stelle befindlichen Zahn zu extrahiren, als seinerhalb die ganze Zahnreihe zu stören.

In solchen Fällen mufs stets das Geschlecht des Patienten die Prognose beeinflussen. In dem vierten oben beschriebenen Falle handelte es sich um den Mund einer jungen Dame mit regelmäfsigen, angenehmen Gesichtszügen. Würde man hier beide Eckzähne, oder die seitlichen Schneidezähne des Oberkiefers entfernt haben, so würden immerhin noch genug Zähne im Kiefer übrig geblieben sein, aber der Verlust der Zähne wäre doch sehr sichtbar gewesen, und würde ihre Schönheit sehr beeinträchtigt haben.

Der fünfte Fall betraf jedoch einen jungen Menschen, dessen Gesichtszüge sich wahrscheinlich kräftig entwickeln werden, und dessen Schnurrbart späterhin jeden Defekt verdecken wird. Ist die Articulation eine regelmäfsige, ist der Zahnbogen hinreichend weit für eine deutliche Aussprache, so steht der Extraction der seitlichen Schneidezähne nur wenig entgegen, und ist die Aussicht vorhanden, bei etwaiger Regulirung alle Zähne bewegen zu müssen, so ist eine Extraction jedenfalls vorzuziehen.

Ein sehr wichtiges Bedenken liegt in der etwaigen Irritation des ganzen Nervensystems. Mit sorgfältigen und kunstvollen Apparaten und vorsichtiger Behandlung ist zwar das Letztere nicht sehr bedenklich und sollte kein Argument gegen eine weitere mechanische Behandlung abgeben, aber in Verbindung mit anderen Erwägungen mufs man dennoch darauf Rücksicht nehmen.

Von geringer Bedeutung, wenn auch nicht ganz ohne Gewicht, ist die sociale Stellung des Patienten.

Vom rein wissenschaftlichen Standpunkte, ist das freilich nicht maafsgebend, aber vom praktischen Standpunkte aus mufs doch die gegenwärtige und etwaige zukünftige sociale Stellung des Patienten die Behandlung beeinflussen. Steht dieser auf einer niederen socialen und intellectuellen Stufe, auf einer solchen, in welcher man auf die Schönheit der Zähne sowohl wie auf die des ganzen Gesichts wenig Werth legt, da werden ästhetische Erwägungen von geringer Wichtigkeit sein.

Hier kommt das Nützlichkeitsprincip vornehmlich in Frage. Kinder eines Waisenhauses erhalten durch eine nicht zu anstrengende und wenig kostspielige Behandlung Erleichterung genug, während ein gleicher Modus bei Mädchen aus reichen, hochgebildeten, in bevorzugter Stellung befindlichen Familien nicht angezeigt wäre.

Kapitel IV.

Physiologie und Pathologie.

Anatomie und Physiologie lehren uns, dafs Zähne behufs Korrigirung von Stellungsanomalien in eine andere Lage gebracht werden können. Wir wissen, dafs die Zähne von gefäfsreichen, elastischen und knöchernen Anhängen umgeben sind, die leicht beweglich sind, und unter gewissen Bedingungen resorbirt werden und sich wieder neu ersetzen können: dafs ihre Wurzeln nur wenig in den Kieferknochen hineinragen und dafs ihre Bewegungen den Kiefer gar nicht oder doch nur sehr wenig in Mitleidenschaft ziehen.

Aufserdem zeigt uns die tägliche Beobachtung, dafs Zähne sich fortbewegen und in ihrer neuen Stellung wieder vollständig fest werden können.

Zähne, die man als Stützpunkt für Gebifsklammern benutzt hat, werden sehr häufig durch mangelhaftes Ansitzen der Platte oder durch den Druck, den die künstlichen Zähne beim Aufbeifsen verursachen, von ihrem Platze fortbewegt und in der neuen Stellung wieder vollständig fest.

Gleichzeitig aber sehen wir auch, dafs nach Entfernung einzelner Zähne die zurückbleibenden ihre Stellung verändern und beim Zusammenbeifsen zu den Opponenten in andere Beziehung treten.

So geht während des ganzen Lebens der Zahn aus der oder jener Ursache Lageveränderungen ein, welche weder seine gesunden Beziehungen zum Kiefer noch seine Festigkeit vermindern.

Die Kraft, welche die Zähne fortbewegt, erzeugt einen Druck, durch welchen eine Resorption entsteht, die wiederum dadurch ausgeglichen wird, dafs eine Neubildung zu Stande kommt.

Bei der Behandlung von Stellungsunregelmäfsigkeiten wird wahrscheinlich die Wurzelspitze niemals seitlich verschoben. Nach der Richtung hin ist der Zahn vollständig fixirt. Man kann einen Zahn durch Druck tiefer in die Alveole hineindrängen, oder man kann ihn

durch Zug verlängern, selten jedoch oder fast niemals findet man, dafs eine Seitenbewegung an der Spitze stattgefunden hat. Die gröfste Bewegung findet immer an den Kronen und die geringste an den Spitzen statt. Die einzige Ausnahme, welche ich jemals gesehen zu haben glaube, war bei Molarzähnen, welche in Folge des Verlustes der Vorderzähne wirklich sich nach vorn geschoben hatten.

Die Thatsache, dafs der Knochen unter Druck resorbirt werden kann und dafs neue Knochensubstanz abgelagert werden mufs, um die Alveole eines aus seiner Stellung gedrängten Zahnes auszufüllen, bevor dieser sich in seiner neuen Position fixirt, benutzt man zum Beweise, dafs Knochenresorption und Neubildung stets Folge der Lageveränderung eines Zahnes und dafs der Erfolg dieser Bewegung von diesen Vorgängen abhängig ist. Wird ein Zahn langsam aus seiner Stellung fortbewegt, so tritt dieser Vorgang wahrscheinlich auf. Bei einer schnelleren Fortbewegung ist dies jedoch sehr zweifelhaft.

Um gewisse Erfolge zu verstehen, welche nach dieser Theorie vorhanden sind, müssen wir annehmen, dafs die Reproduction vom Knochengewebe viel schneller vor sich gehe, als man das bis jetzt beweisen konnte. Denn man hat den oberen Zahnbogen bereits in wenigen Tagen in grofser Ausdehnung erweitert. Würde die Erweiterung durch Resorption und Reproduction zu Stande kommen, so müfste eine vollständige Substanzveränderung der äufseren Alveolarwand eintreten; aber wir sehen, dafs dieser Knochentheil vollständig intact bleibt. Er wird weder geschwächt noch in seiner Function beeinträchtigt.

Ich habe jetzt gerade einen Fall unter Behandlung, in welchem ich erst vor vier Tagen einen Apparat bei einem Mädchen von 13 Jahren anlegte, um den oberen Zahnbogen zu erweitern, und ich habe bereits durch sorgfältige Messung constatirt, dafs der Bogen sich um die Hälfte einer Bicuspiskrone erweitert hat.

Patientin erklärt, dafs sie wohl etwas Empfindung an den Zähnen spüre, dafs aber dieselbe sie weder im Schlafe noch beim Kauen hindere.

In diesem Falle wird wohl Niemand behaupten wollen, dafs hier gleichzeitig mit der Bewegung nach aufsen eine Resorption der facialen Alveolarwand stattgefunden habe, welche nur irgendwie der Ausdehnung entspricht, die der Zahnbogen gewonnen hat.

Ist die Erweiterung des Zahnbogens nur durch Resorption bedingt, so mufs die Reproduction gleichschnell vor sich gehen, da am äufseren Alveolarrande keine Spur von Störung zu sehen ist.

Die Erklärung von Tomes, dafs der angewendete Druck die Zähne nur theilweise aus ihren Alveolen verdränge und dafs zufolge der konischen Form der Wurzeln sie sich einfach nur nach dem äufseren Rand

hindrängen, ist nicht stichhaltig. Sie erklärt nur eine leichte seitliche Bewegung, aber sobald der Zahn sich verlängert, müfste beim Zusammenbeifsen Schmerzhaftigkeit vorhanden sein. Hier liegen die Verhältnisse analog wie dort, wo wir Zähne als Vorbereitung zur Füllung durch Keile auseinanderdrängen. In diesem Falle würde sofort eine Verlängerung der Zähne bemerkbar werden, falls sie vorhanden sein sollte. Denn Patienten empfanden sofort die geringste Veränderung an denselben.

Würde also eine seitliche Bewegung der Zähne dadurch entstehen, dafs sie theilweise aus den Alveolen herausgehoben würden, so würde dies sofort bei allen Zähnen bemerkt werden, die man aus anderen Gründen auseinander zu drängen versucht. Im Gegentheil klagen Patienten hier nicht über Verlängerung der Zähne sondern darüber, dafs sich der Druck auf die zunächst stehenden Zähne fortpflanzt, die dadurch sehr empfindlich werden.

Ferner merkt man hierbei gleich, dafs durch die seitliche Bewegung die Zähne nicht mehr ordentlich beim Bifs zusammentreffen.

Sucht man hingegen den oberen Zahnbogen zu verengern, so findet man, dafs dies nicht so schnell zu bewerkstelligen ist, als die Ausweitung desselben und zwar deshalb, weil der nach innen dickere Alveolarbogen dem Drucke nicht so leicht nachgiebt.

Wahrscheinlich hält hierbei das Zurückweichen der Zähne gleichen Schritt mit der Resorption des Knochens und ersehen wir auch hieraus, dafs die Resorption viel schneller vor sich geht, als die Reproduction. Denn obgleich wir einen Zahn bereits nach einigen Wochen in eine andere Stellung hineindrängen können, so finden wir doch, dafs es ebenso viele Monate dauert, bis derselbe durch Ablagerung neuer Knochensubstanz in seiner neuen Lage fest geworden ist.

Da man einen Zahnbogen mit vollständiger Sicherheit aufserordentlich schnell erweitern kann, so mufs man wohl die Hypothese ausschliefsen, dafs bei diesem Vorgange der äufsere Alveolarrand durch die Resorption leiden könnte, und wir müssen vielmehr uns den Vorgang so erklären, dafs der Gefäfsreichthum der Alveolen eine so bedeutende Elasticität im Gefolge hat, dafs die Zähne leicht nach aufsen zugleich mit dem äufseren Alveolarrande gedrängt werden, der aber seine vollständige Integrität und Functionsfähigkeit beibehält.

Nichtsdestoweniger dürfen Zähne nicht zu stark nach aufsen gedrängt werden, sonst würde immerhin eine Zerstörung des Alveolarrandes erfolgen.

Es ist nicht wahrscheinlich, dafs in der künstlichen Stellungsveränderung der unteren Vorderzähne die Resorption bei Erweiterung oder Verkleinerung des Bogens irgend eine Rolle spielt. Sowohl die lingualen

als auch die facialen Alveolarlamellen sind hier so dünn, dafs sie viel eher nachgeben würden, ehe sie resorbirt werden, und würde hier vielmehr wahrscheinlich eine Neubildung von Knochen stattfinden.

Ebenso kann man einen einzelnen unteren Schneide- oder Eckzahn ebenso leicht nach innen wie nach aufsen schieben, nur würde bei einem Hineindrängen nach innen derselbe den Nachbarzahn in seiner Stellung schädigen. Der Widerstand des lingualen und facialen Alveolarrandes ist hier ganz gleichmäfsig.

Einige Autoren hatten behauptet, dafs man einen Zahn, ohne ihn zu schädigen, nur mit gleicher Schnelligkeit fortbewegen darf, in welchem der Knochen resorbirt und reproducirt wird, aber weitere Erfahrung hat gezeigt, dafs beim Ausdehnen des oberen Zahnbogens und beim Ein- und Auswärtsschieben der unteren Zähne diese Vorsorge unnöthig sei. Die Functionen der Resorption und Reproduction variiren jedoch in den verschiedenen Lebensstufen nicht minder, wie bei den verschiedenen Constitutionen. Sie sind am lebhaftesten zur Zeit der Entwickelung der Gewebe, so dafs Operationen, die man bei einem jungen Individuum ungestraft ausführt, bei älteren Personen gar nicht unternommen werden können, ohne die Vitalität der betreffenden Organe aufs Höchste zu gefährden.

Man kann es für die Behandlung der Zahnanomalien als Regel aufstellen, dafs man, falls gleich nach dem Durchbruch der Zähne Unregelmäfsigkeiten sich zeigen, sofort die Behandlung derselben einleiten müsse, und dafs von Jahr zu Jahr nicht allein die Behandlung vom pathologischen als auch vom mechanischen Gesichtspunkte schwieriger, sondern auch, dafs der ganze Kauapparat immer mehr und mehr geschädigt wird.

Steht z. B. im 8. Jahre einer der mittleren oberen Schneidezähne innerhalb der unteren Zähne, so mufs dieser sofort, falls nicht andere Bedenken vorhanden sind, gerade gestellt werden.

Von Woche zu Woche wird die zuerst noch nicht vollständig entwickelte Wurzel in ihrer unnatürlichen Stellung fester, und immer mehr verhindern die übergreifenden unteren Zähne den oberen Zahn in seine natürliche Lagerung zurückzukehren. Man könnte gegen eine zu frühe Behandlung den Einwurf erheben, dafs vielleicht später noch andere Zähne unregelmäfsig durchbrechen könnten und dann von neuem eine Behandlung nöthig werden müsste, aber wenn die Vorderzähne erst in regelmäfsigem Bogen stehen, dann treten die anderen Zähne meist auch regelmäfsig durch und aufserdem ist es vollständig unmöglich, etwaige Unregelmäfsigkeiten vorher zu bestimmen.

Aus manchen Bildern dieses Werkes wird der Leser ersehen, dafs

der Verfasser unregelmäfsige Zahnstellungen selbst zu so früher Zeit behandelt hat, in welcher noch nicht einmal sämmtliche Zähne durch das Zahnfleisch durchgetreten waren. Sehr häufig aber sind Eltern so nachlässig in der Beachtung der Zähne ihrer Kinder, dafs sie nicht eher die Anomalien derselben bemerken, bis die Eckzähne hoch oben am Zahnfleisch durchbrechen und fast wie Hauer aussehen.

Dem Zahnarzt ist es deutlich genug, dafs mechanische Behandlung sofort indicirt ist, sobald die Zähne weit genug durchgebrochen sind, um einen Druck auf dieselben ausüben zu können, und gerade in dieser Zeit ist das Fortbewegen der Zähne aufserordentlich leicht —, später jedoch, im 17., 18., 19. Lebensjahre geht es schon langsamer und je höher das Alter, um so zweifelhafter wird der Erfolg, wenn es sich darum handelt, mehrere Zähne in die normale Stellung zu bringen.

Folgender Fall wird meine Ansicht besser illustriren.

Einer Dame, etwas über 40 Jahr alt, sollte ich ein künstliches Gebifs mit 2 mittleren und dem oberen linken seitlichen Schneidezahn einsetzen. Der rechte seitliche Schneidezahn war gesund und in normaler Stellung, aber der rechte Eckzahn stand weit nach innen, so dafs beim Zusammenbeifsen die unteren Zähne weit darüber hinausgriffen. Diese Stellungsanomalie wünschte die Dame jetzt durch die Extraction dieses Zahnes beseitigt zu haben, aber da derselbe so wie auch der Mund vollständig gesund waren, so schlug ich vor es zu versuchen, den Zahn wieder in seine regelmäfsige Lage zu rücken. Sollte das Experiment mifsglücken, dann bliebe ja noch immer die Extraction als letztes Mittel übrig.

Die Dame erhielt eine gewöhnliche Kautschukplatte mit den betreffenden Zähnen, doch war an der Zungenfläche des Eckzahnes eine Jackschraube befestigt, die mit ihrem konischen Ende gegen denselben drückte. Bereits in einer Woche war der Zahn aus seiner früheren Stellung verdrängt, und er stand im richtigen Zahnbogen, und Patientin fühlte kein gröfseres Unbehagen, als das, welches durch Auseinanderdrängen der Zähne entstehen würde, und der Zahn war durchaus nicht verlängert. Patientin erhielt jetzt eine Goldplatte, der Eckzahn wurde vollkommen fest und zeigte nach fünf Jahren nicht die geringste Veränderung.

Man sieht hieraus, dafs es möglich ist, in jeder Altersstufe einen Zahn mit Erfolg in eine andere Stellung zu bringen. Doch müssen hier verschiedene günstige Umstände zusammenwirken. Schon nach dem Verlust der benachbarten Zähne, oder in Folge der Befestigung eines künstlichen Gebisses kann man es selbst bei älteren Personen beobachten, dafs Zähne ihre Lage verändern und neue Stellungen annehmen. In jedem

Falle wird diese Bewegung so lange fortschreiten, bis der Druck auf denselben aufgehört hat, oder so lange der Widerstand dem Drucke entspricht. Das richtige Aufeinandertreffen der Zähne hielt den Eckzahn schliefslich in seiner neuen Stellung.

Ist die Stellung der opponirenden Zähne derartig, dafs sie das Festwerden des aus seiner falschen Lage gedrängten Zahnes begünstigen, dann kann man in jedem Alter die Geradestellung mit Erfolg vornehmen —, ist jedoch die Stellung der opponirenden Zähne nicht so günstig, dann ist eine Geradestellung selbst in jugendlichem Alter nicht erfolgreich. Denn dann müfste man, um die Zähne in ihrer Stellung zu erhalten, fortwährend Apparate tragen lassen, welche auf die Dauer deren Lebensfähigkeit beeinträchtigen würden. Es ist überhaupt die Praxis, Zähne welche bereits in eine richtige Lage gebracht sind, noch durch einen Fixirungsapparat in der neuen Stellung zu erhalten im allgemeinen verwerflich, obgleich für gewisse Fälle und unter gewissen Umständen solche Apparate, wenigstens so lange nicht zu vermeiden sind, bis die Zähne festgeworden.

Wie lange solche Apparate getragen werden müssen, hängt von jedem einzelnen Falle und von der Einsicht des Zahnarztes selber ab, doch lassen sich immerhin auch darüber einige allgemeine Principien aufstellen.

Unser Urtheil darüber mufs bestimmt werden, durch die Zahl der gerade zu richtenden Zähne —, durch die Entfernung, bis zu welcher sie fortgedrängt werden müssen —, durch die Art des Zusammenbeifsens mit den gegenüberliegenden Zähnen —, durch das Alter der Patienten — und durch die Ursache der Stellungsanomalie —, ob sie angeboren oder erworben ist. Soll z. B. ein lingualwärts stehender mittlerer oberer Schneidezahn bei einem Kinde von 8—10 Jahren gerade gestellt werden, so genügen meist schon etwa 8 Tage selbst bei nicht ganz korrekter Lagerung der unteren Zähne, diesen Zahn in seiner richtigen Lage zu fixiren, während bei einer viel älteren Person kaum 8—10 Wochen ausreichen dürften.

Je jünger die Person ist, und je weniger Zähne gerade gestellt werden, um so kürzere Zeit braucht der Apparat getragen zu werden.

Das Umgekehrte ist der Fall bei älteren Personen —, da wo es sich um mehrere Zähne —, oder gar da, wo es sich um ererbte Anomalien handelt. Hier reichen oft 2—3 Jahre nicht aus.

Bei ererbten Stellungsanomalien sehr ausgedehnter Art, deren Geradrichtung bis zur Pubertätszeit versäumt worden ist, sind wir hingegen niemals sicher, ob nicht die Anomalie nach Weglassung des Fixirungsapparates wieder von neuem auftreten werde.

Auch darüber sind die Meinungen noch getheilt, ob der Druck ein constanter bleiben, oder ob man denselben zuweilen unterbrechen soll, und ich selber bin noch im Zweifel, welche Methode die beste für alle Fälle ist. Der Druck durch elastische (Gummiringe) Apparate ist ein constanter, während der durch Jackschrauben den unterbrochenen Druck repräsentirt. Aber zuweilen wird selbst leichter Druck Reizung und Entzündung im Gefolge haben, während mitunter sehr starker Druck nichts von alledem verursachen wird. Das Wie und Warum ist hierbei vorher nicht zu bestimmen. Geringe Empfindlichkeit mufs man stets in der ersten Zeit erwarten, doch läfst dieselbe schon nach 2—3 Tagen nach, wenn der Druck constant und nicht zu stark ist. Verhindert man die Circulation auf der gedrückten Seite, dann hört der Schmerz auf.

Neuerdings hat man behauptet, dafs man einen Zahn innerhalb 12 Stunden nur etwa $^1/_{240}$—$^1/_{160}$ Zoll weit fortbewegen dürfe, wenn man nicht unangenehme Zufälle hervorbringen will; doch ist die Absurdität, physiologische oder pathologische Vorgänge unter eine mathematische Formel zu bringen, zu klar, um noch darüber ein Wort zu verlieren.

Es ist vollständig gleichgültig, wie man den Druck anbringt, und nur ob man denselben constant oder unterbrochen anwendet — darüber kann ein Meinungsunterschied vorwalten.

Die Behandlung des Patienten, der einen Regulirungs- oder Fixirungs-Apparat trägt, mufs sich dessen Eigenthümlichkeiten anpassen. Der eine kann sich denselben selber herausnehmen und wieder einsetzen, während der andere fast täglich, besonders im Anfange der Behandlung den Zahnarzt besuchen mufs. Meist mufs man in den ersten Tagen den Patienten täglich sehen, später genügt es, wenn er sich jede Woche oder jeden Monat vorstellt.

In complicirten Fällen werden sehr oft Zähne durch den auf sie angewendeten Druck sehr lose, ehe sie überhaupt von ihrer Stelle etwas fortgerückt sind, und gerade in dieser Zeit wird es sehr wichtig, den Patienten genau zu beobachten, da sonst leicht ein oder mehrere Zähne so stark gelockert werden, dafs sie ausfallen, und Patient mufs auf einen solchen etwa eintretenden Fall vorher aufmerksam gemacht werden. Ist der Druck zu stark, so mufs er sofort verringert und derselbe nur so weit beibehalten werden, dafs die bis jetzt erreichte Positionsveränderung des Zahnes erhalten wird.

Im allgemeinen soll man aber niemals mit dem Druck auf die fortzudrängenden Zähne nachlassen, bis die Positionsveränderung vollendet ist.

Die Apparate müssen stets so construirt sein, dafs sie leicht entfernt und gereinigt werden können. Schleim und Speisereste, die sich auf der

Platte ansammeln, erregen leicht Entzündung der Schleimhaut und müssen daher regelmäfsig entfernt werden, ebenso wie der ganze Apparat häufig, d. h. täglich mehrere Male mit antiseptischen Flüssigkeiten abgewaschen werden mufs.

Die unangenehmsten Zufälle werden aber durch schlecht sitzende Apparate hervorgerufen, und müssen diese daher mit besonderer Sorgfalt angefertigt werden.

Wo eine Richtmaschine einen Zahn berührt, mufs sie genau dem Halse desselben angepafst sein, da sonst leicht Reizung des Zahnfleisches eintritt.

Kapitel V.

Die Kräfte, welche bei der Behandlung von unregelmäfsigen Zahnstellungen in Anwendung kommen.

Die Behandlung unregelmäfsiger Zahnstellungen ist eine durchaus mechanische, erhebt sich aber insofern über eine mechanische oder handwerksmäfsige Leistung, als sie es mit vitalen Organen zu schaffen hat und dadurch einen wichtigen Theil mechanischer Chirurgie ausmacht. Es genügen hierbei nicht allein anatomische, physiologische und pathologische Kenntnisse, sondern es ist auch hierzu eine genaue Kenntnifs mechanischer Kräfte und eine gewisse Erfindungsgabe erforderlich, ebenso wie beim Ingenieur der eine bestimmte Maschine construiren soll.

So wie dem Ingenieur für seine Zwecke, ebenso stehen auch dem Zahnarzte, behufs Geraderichtung der Zähne eine Menge mechanischer Hilfsmittel, wie Hebel, Rollen, schiefe Ebenen, Keile und Schrauben zu Gebote, aber es ist unmöglich für jeden einzelnen Fall die genaue Anwendung derselben vorher anzugeben, und seiner Ingenuität bleibt es überlassen, obengenannte Hilfsmittel in der besten Weise zu verwerthen.

Ein Fall für alle wird ausreichen, um das eben Gesagte zu illustriren. Vor einiger Zeit consultirte mich ein Zahnarzt wegen einer Patientin. Es hatte derselbe einen sehr sauberen Apparat angefertigt, der jedoch bereits Tage lang ohne jeglichen Erfolg getragen wurde. Da ich selber früher in diesem Falle zu dem betreffenden Apparate gerathen hatte, so lag jetzt die Frage vor, warum derselbe keine Wirkung hervorbringe.

Gleich bei der ersten Besichtigung fand ich, dafs die angewendete Kraft gar nicht auf den betreffenden Zahn, sondern gegen sich selber wirkte. Es war nur nöthig, die an dem Apparat befestigte Ligatur in anderer Weise auf den Zahn wirken zu lassen und in 48 Stunden zeigte sich bereits eine Veränderung in der Zahnstellung.

Jeder einzelne Fall complicirter unregelmäfsiger Stellung erfordert eine verschiedenartige Anwendung der uns zu Gebote stehenden Mittel, weil überhaupt zwei ganz gleiche Fälle, wie ich dies bereits öfter auseinander gesetzt habe, niemals vorkommen. Es kann daher nicht für jeden einzelnen eine besondere Behandlungsmethode angegeben werden.

Zur Regulirung von Anomalien der Zahnstellung benutzen wir Schrauben, Keile, Hebel, schiefe Ebenen und elastische Bänder.

Schrauben.

Diese sind unsere werthvollsten Hilfsmittel. Als sie zuerst zu diesem Zwecke in die zahnärztliche Praxis eingeführt wurden, schien es als ob sie gar zu plump seien, zu viel Raum im Munde fortnähmen, dafs sie Kauen und Sprechen stören, dafs sie fortwährender Aufsicht bedürfen und die Zähne schädigen, mit denen sie in Berührung kommen.

Man glaubte früher, dafs jeder auf einen Zahn anzuwendende Druck nur ein mäfsiger, gleichförmiger und ununterbrochener sein dürfte, Bedingungen, welche die Schraube durchaus nicht erfüllen könne. Aber gröfsere Erfahrung hat uns eines Besseren belehrt. Vermittelst der Schraube können wir einen zu engen Zahnbogen, der allen anderen Maschinen Widerstand leistet, gleichmäfsig ausdehnen, und der Schraube selber können wir fast jede Bewegung geben. Wir empfehlen sie aber selbstverständlich nicht für alle Fälle. Sollte uns aber kein anderes mechanisches Mittel zu Gebote stehen, so könnten wir fast jede unregelmäfsige Zahnstellung vermittelst derselben beseitigen.

Die heutige Jackschraube ist ein kleines, aber kräftiges Stahlinstrument, das nicht oxydiren kann. Sie wurde zuerst von Dr. William H. Dwinelle angegeben, dem überhaupt die Zahnheilkunde während der letzten 40 Jahre bedeutende Verbesserungen verdankt. Indem er ein Mittel entdeckte, die Oxydation des Stahles zu verhindern, kann man jetzt Stahlschrauben anwenden, während man früher nur Goldschrauben benutzte. Die Schraube von Dwinelle ist abgebildet in Fig. 16 u. 20. Meine eigene Benutzungsweise der Jackschraube findet sich in den folgenden Bildern.

Es ist im allgemeinen keine gute Praxis Schrauben allein anzubringen, da direkte Berührung des Metalls mit den Zähnen verwerflich

ist. Man fertigt in der Regel eine Platte an, die über den ganzen Gaumen reicht und befestigt die Schraube geradlinig quer über dieselbe. Die Platte mufs aber in der Mitte sehr dünn sein, oder man macht bis zur Mitte hin zwei Einschnitte in dieselbe, damit sie auf Druck flacher wird und sich dadurch fester an die betreffenden Zähne anlegt. Auf diese Weise kann man einen Druck auf sämmtliche Zähne einer Seite ausüben und aufserdem noch auf einen Zahn der anderen Seite einwirken. Ein derartiges Arrangement sieht man in Figur 16.

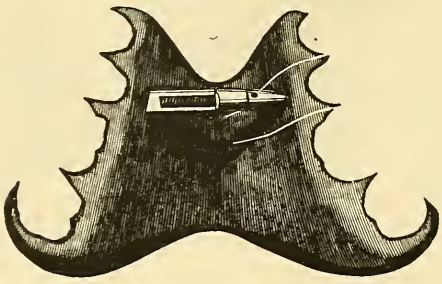

Fig. 16.

Früher mufsten derartige Schrauben vom Zahnarzt selber angefertigt werden, jetzt erhält man sie in jeder Handlung zahnärztlicher Furnituren.

Fig. 17 zeigt die Anwendung zweier Schrauben am Oberkiefer. Die Platte ist aus Hartgummi und die Schrauben sind in der Platte direkt

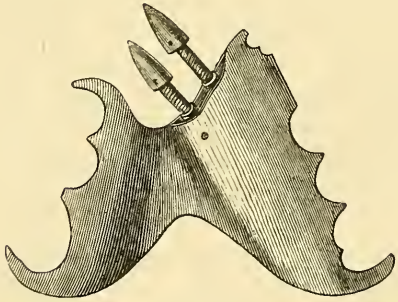

Fig. 17.

Fig. 18.

befestigt. Der Apparat diente dazu, einen sehr unangenehmen Eckzahn herauszudrängen und den mittleren Schneidezahn um seine Achse zu drehen.

Fig. 18 zeigt eine andere Combination von Platte und Schraube für den Unterkiefer. In diesem Falle benutzte man eine goldene Schraubenmutter zur Befestigung der Schraube. Der Apparat sollte 2 Bicuspidaten nach aufsen (labialwärts) drängen, von denen der eine besonders sehr stark nach innen stand, und die Wirkung des Apparats ist schon aus der Abbildung ersichtlich. Die Wirkung der Schraube

erstreckte sich hier auf alle Zähne einer Seite, und auf die Bicuspidaten der entgegengesetzten.

Fig. 19 zeigt die Ausbeutung desselben Princips für beide Seiten des Unterkiefers. In diesem Falle war der untere Zahnbogen sehr verengt und die Eckzähne standen vollständig aufserhalb desselben. An beiden Enden waren elastische Ligaturen befestigt, die über die Eckzähne gelegt wurden, welche zugleich mit der Ausdehnung des Zahnbogens in ihre richtige Stellung eintraten.

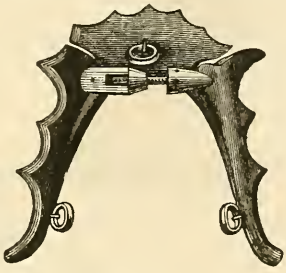

Fig. 19.

Die Erweiterung des unteren Zahnbogens ist gewöhnlich viel schwieriger als die des oberen, aber mit Apparaten wie sie in Fig. 18 u. 19 abgebildet sind, kommt man in der Regel leicht zum Ziele. Denn hier wirkt die Schraube nicht direkt auf die Zähne, und die Zunge gewöhnt sich auch schnell an dieselbe.

Die jetzt verkäuflichen Jackschrauben sind zwar sehr zierliche, aber doch sehr wirksame Instrumente. Es giebt 3 Arten derselben, Fig. 20 u. 21 und Fig. 23.

Fig. 20.

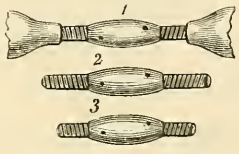

Fig. 21.

Die Schraube Fig. 20 kam zuerst in den Handel und wird von mir stets in Verbindung mit Platten angewendet.

Die Schraube Fig. 21 besitzt an jedem Ende eine Art Krücke und dreht sich nach der entgegengesetzten Richtung. Man könnte sie da mit Vortheil brauchen, wo man zwei gegenüberstehende Zähne gleichweit nach auswärts drängen will — ein Fall, der jedoch selten vorkommen dürfte. Ich habe bis jetzt von ihr noch keinen Gebrauch gemacht, einerseits weil mir noch kein dafür passender Fall in der Praxis vorkam, andererseits aber, weil ich Vulkanitplatten vorziehe, mit denen ich leichter einen bestimmten Druck concentriren kann, und die aufserdem den Zähnen selber, mit denen sie in Berührung kommen, weniger schädlich sind.

Die Schraube Fig. 22 stammt erst aus den letzten Jahren und ist eigentlich eine Combination der beiden vorhergehenden Formen.

Im Jahre 1860 veröffentlichte Dr. E. H. Angel aus San Francisco in der »Medical Press« sein Verfahren in der Behandlung dieser Stellungsanomalien. Er wendete zur Ausdehnung des Zahnbogens eine Schraube an, wie sie Fig. 23 zeigt. Die Hälse an den Enden sind von Gold, um den Zahnschmelz nicht zu schädigen, 1 u. 2 sind Röhren, mit Schraubengewinden im Innern, 3 ist die Stange aus 16karätigem Gold, die in der

Fig. 22.

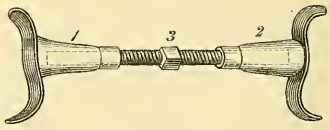

Fig. 23.

Mitte vierseitig ist, so dafs man sie mit dem Schraubenschlüssel leicht drehen kann. Die Enden mit dem Schraubengewinde drehen sich nach der entgegengesetzten Seite. Als Schraubenschlüssel benutzt er eine silberne Münze (one dime) die einen Querschnitt enthält, welche in den viereckigen Theil der Stange hineinpafst. Fig. 24. Um Zähne entlang der Zahnbogenlinie fortzurücken, bedient er sich einer Variation derselben Schraube Nr. 1 u. 2.

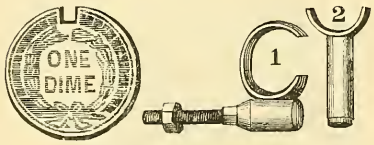

Fig. 24.

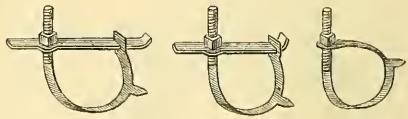

Fig. 25.

Die Anwendung dieses Apparates findet sich bei Figur 125 beschrieben.

Dieses Verfahren Schrauben zur Regulirung von Zähnen anzuwenden ist im Wesentlichen dasselbe, welches im Dental Cosmos von 1878 u. 79 unter dem vielversprechenden Titel »Zahnregulirungen leicht gemacht« beschrieben wurde.

Fig. 25 zeigt die Schrauben, welche Dr. Farrar zum Reguliren der Zähne benutzt. Sie scheinen zum Drehen einzelner Zähne sehr vortheilhaft zu sein.

Keile.

Dieselben sind durchaus nicht neu in der zahnärztlichen Praxis und vielfach mit grofsem Vortheil in der verschiedenartigsten Weise angewendet worden. Aber es ist doch zweifelhaft, ob sie in der Behandlung

von Anomalien in der Zahnstellung jemals ordentlich ausgenutzt worden sind, obgleich andererseits manche Zahnärzte ihnen Erfolge zuschrieben, welche mechanisch unmöglich sind.

So behandelte ein Zahnarzt einen Patienten, bei dem die 6 vorderen oberen Zähne nach innen zu vor den unteren standen. Er brachte eine sehr genau passende Kautschukplatte am Gaumen an, und bedeckte die Kauflächen sämmtlicher Zähne hinter den Eckzähnen mit demselben Material. Hinter jedem der vorderen Zähne schnitt er eine Kerbe in die Platte ein, welcher er einen Keil einfügte, der den betreffenden Zahn

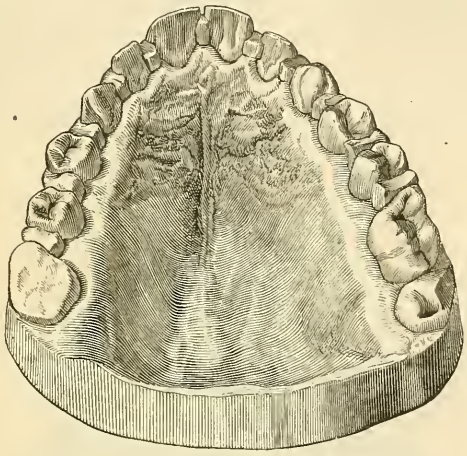

Fig. 26.

nach vorn drängen sollte. Täglich wurden die Keile herausgenommen, und dickere dafür eingesetzt. Diese Behandlung dauerte mehrere Wochen, bis Patientin mir zugeführt wurde. Ich fand zwischen den Schneidezähnen und der Platte einen bedeutenden Raum, der die Entfernung bezeichnete, bis zu welcher die Zähne fortbewegt waren. Von der Ansicht ausgehend, dafs auf diese Weise die Zähne durchaus nicht weiter rücken könnten, entfernte ich die Keile und fand beim Wiedereinsetzen der Platte, dafs die Zähne sich nicht im mindesten fortbewegt hatten. In diesem Falle wäre eine schiefe Ebene von gröfserem Vortheile gewesen.

Doch können in einem ähnlichen Falle Keile in der gleichen Zeit eine viel stärkere Wirkung ausüben, als alle übrigen uns zu Gebote stehenden Mittel, wie Fig. 26 zeigt, ein Fall den wir später durch Fig. 60, 61 u. 62 weiter illustriren werden.

Das hier angewendete Princip ist identisch mit der Wirkung eines

Schlufssteines bei einem Gewölbe. Treibt man den Schlufsstein oder einen Keil zwischen zwei einzelne Steine ein, so wird der Bogen des Gewölbes sich nothwendiger Weise erweitern und zwar so lange, als man einen immer gröfseren Keil hineinschieben kann.

Elasticität.

Es giebt keine mechanische Kraft, die man so ausgiebig in unserem Falle anwenden kann, als die Elasticität, der wir uns in Form elastischer Bänder bedienen. Die oben beschriebene Jackschraube ist zwar für uns von grofser Wichtigkeit und von bedeutender Kraft, aber ihre Anwendung ist eine nur beschränkte, während man die Elasticität in den einfachsten, wie in den complicirtesten Fällen benutzen kann. Die elastischen Ringe stellt man sich dadurch her, dafs man sich von engen Gummiröhren der verschiedensten Durchmesser kleine Ringe abschnei-

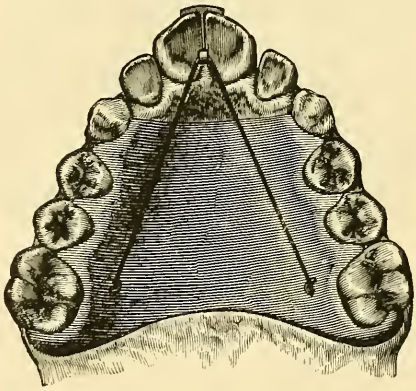

Fig. 27.

det. Mit Hilfe derselben kann man den Zahnbogen sowohl erweitern, als verengern, Zähne verlängern, verkürzen, und dieselben um ihre Achse drehen. Nur braucht man einen festen Punkt um die Ligaturen anzulegen. Bringt man dann das andere Ende über den Zahn, den man bewegen will, so sind wir nur in Bezug auf die Zeit von dem Erfolge abhängig.

Mit nur geringer Geschicklichkeit kann man mehrere Zähne, die durcheinanderstehen in den richtigen Zahnbogen hineinbringen, und gleichzeitig einen oder mehrere in der Alveole drehen.

Am nützlichsten werden die elastischen Ligaturen da, wo man bei prominirenden Schneidezähnen den Zahnbogen verengen will. In

einigen Fällen braucht man nur eine Kappe über die Schneidezähne zu legen, die Ligatur um dieselbe herumzuziehen, und sie dann an den hinteren Zähnen zu befestigen. In den meisten Fällen jedoch wird man eine Irritation des Zahnfleisches, welche durch die daran hinlaufenden Ligaturen erzeugt wird, dadurch vermeiden, dafs man die Platte am Gaumen bis zu den Molarzähnen gehen läfst, und an derselben anstatt an den Zähnen die Ligaturen befestigt. Das beste Beispiel davon giebt Fig. 27.

In diesem Falle wurden durch den einen Apparat innerhalb 7 Wochen sämmtliche Zähne in eine symmetrische Kurve gebracht, und die Vorderzähne lingualwärts (nach innen) zurückgedrängt. Eine Variation desselben Princips zeigt Fig. 28.

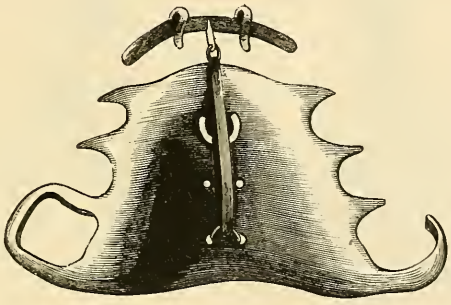

Fig. 28.

Das Band, welches an der labialen Seite der Schneidezähne lag, wurde dadurch am Hinaufschlüpfen gegen das Zahnfleisch verhindert, dafs Haken über die Schneideflächen der Zähne angebracht waren. Der hufeisenförmige Ausschnitt in der Platte selber zeigt, wie man das elastische Band leicht befestigen kann, und ebenso sieht man auch in dem Bilde eine andere Art der Befestigung vermittelst eines seidenen Fadens.

Um einen Zahnbogen durch elastische Ligaturen auszudehnen, mufs man einen Befestigungspunkt aufserhalb des Bogens selber haben. Da man diesen Punkt nur unter der Lippe oder Backe anbringen kann, so sind Jackschrauben oder Keile vorzuziehen. In Verbindung mit einer Platte jedoch sind elastische Ligaturen von unersetzbarem Werth besonders dann, wenn es darauf ankommt, die Zähne in ihrer richtigen Stellung festzuhalten.

Fig. 29 zeigt eine Combination von vulkanisirtem Kautschuk und Golddraht, um unregelmäfsige Zähne des Unterkiefers wieder regelrecht zu stellen.

Früher benutzte man Golddraht allein, indem man die Enden vermittelst seidener Fäden an den Molarzähnen oder Bicuspidaten

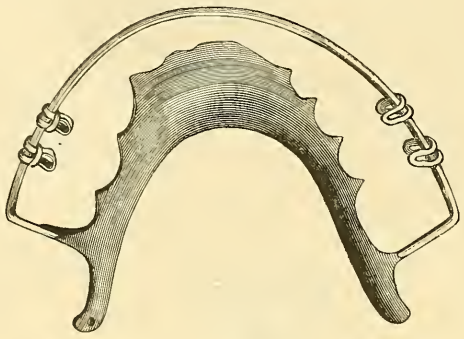

Fig. 29.

befestigte, aber die Ligaturen reizten das Zahnfleisch zu stark, sie mufsten bei jeder Reinigung entfernt werden, und machten grofse Mühe bei der Wiederbefestigung. Aus diesem Grunde führte sich die Combination mit vulkanisirtem Kautschuk schnell ein, da ein solcher Apparat sehr leicht herausgenommen und wieder eingesetzt werden kann.

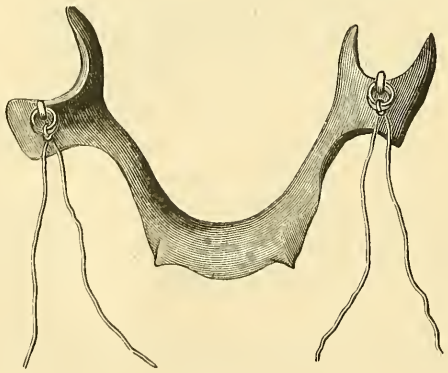

Fig. 30.

Ein anderer Vortheil dieses Arrangements besteht darin, dafs auf diese Weise der Draht viel ruhiger und fester den Zähnen anliegt.

Man sieht in obigem Bilde 2 verschiedene Methoden elastische Bänder zu befestigen. Rechts geht ein einfacher Gummiring über den Zahn,

und links sieht man gleichgroſse Ringe, deren beide Enden über den Zahn hinweg gehen sollen.

Fig. 30 zeigt eine andere Befestigungsweise der elastischen Ringe. Der Apparat wurde hier angelegt, weil der Eckzahn des Unterkiefers aufserhalb des hinter ihm liegenden ziemlich verengten Zahnbogens stand. Die beiden ersten bleibenden Mahlzähne waren schon früher wegen Caries entfernt worden. An der Platte befinden sich goldene Haken zur besseren Befestigung der elastischen Ringe. In dieselben waren gewichste seidene Fäden eingeführt, um die Gummiringe besser lingualwärts von den Bicuspidaten über die Eckzähne ziehen und befestigen zu können. Auf diese Weise wurde die Neigung des Gummi, sich zurückzuziehen, dazu benutzt, an den Zähnen eine entgegengesetzte Bewegung hervorzubringen.

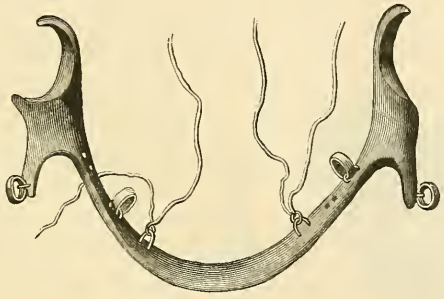

Fig. 31.

Fig. 31 zeigt wiederum andere Befestigungsweisen, und wie man durch angefeuchtete leinene Fäden einen geringen Grad von Elasticität hervorrufen kann. Sehr häufig nämlich ist der Druck des Gummis zu stark, so dafs er die Vitalität des Zahnes in Gefahr bringt.

Aber noch mehr Gefahr würde man laufen, wenn man sofort den ganzen Druck aufheben würde. In solchen Fällen ersetzt man den Gummi durch leinene Fäden, die man fest anbindet. Auf diese Weise erhält man den bereits gewonnenen Raum und setzt noch einen mäfsigen Druck weiter fort. Vor Einführung des Gummis war dies übrigens die einzige Art der Ligatur, mit welcher man arbeiten mufste.

Fig. 32.

Fig. 32 zeigt uns einen anderen Apparat, mit welchem man 4 untere Schneidezähne gerade richtete zu einer Zeit, ehe noch die Eckzähne und die Molarzähne gewechselt hatten. Die losen Milchzähne waren nicht kräftig genug, um daran den Apparat zu befestigen, und ebenso lag die

Gefahr nahe, dafs die Milch-Eckzähne herausfielen, falls der Druck gegen sie zu stark würde. Zufolge dessen wurde das Instrument aus Draht gemacht, der zwischen Milch-, Eck- und Mahlzähne hindurchging, und in einem Haken endigte *A A*. Dadurch gewann man für die elastische Ligatur einen unabhängigen Befestigungspunkt sowohl aufserhalb als innerhalb des Zahnbogens, wodurch Bewegungen nach jeder Seite hin gestattet waren.

Derartige Apparate sind um so vortheilhafter, als sie vom Patienten selber herausgenommen und wieder eingesetzt werden können, und der Zahnarzt zufolge dessen selbst von Kindern nicht allzu häufig aufgesucht zu werden braucht.

Schiefe Ebenen.

Diese Apparate wurden schon in den frühesten Zeiten zur Regulirung abnorm stehender Zähne benutzt und ihre Anwendung ist wohl bekannt genug, da sie in jedem Lehrbuch der Zahnheilkunde beschrieben ist. Sie bestehen aus einfachen Platten, die den unteren Zähnen aufliegen, und an die eine kleinere schräge Platte befestigt ist, auf welche der schiefstehende Zahn beim Zusammenbeifsen auftrifft.

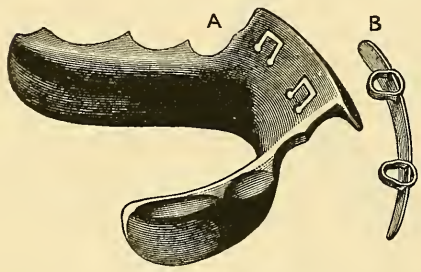

Fig. 33.

Man sieht einen solchen Apparat in Fig. 33. Aber die schiefen Ebenen besitzen verschiedene Nachtheile. Erstens kann der falsch stehende Zahn nur dann sich aus seiner Stellung fortbewegen, wenn die Zähne sehr stark aufeinander beifsen und zufolge dessen braucht man zu einer Regulirung mit dieser Maschine ziemlich lange Zeit. Zweitens aber werden durch den Gebrauch derselben die eigentlichen Kauzähne, d. h. die Bicuspidaten und Molares aufser Thätigkeit gesetzt, sie verlängern sich in Folge dessen und die regelmäfsige Articulation wird dadurch gestört. Um dies zu vermeiden, hat man vorgeschlagen, auch über die Molarzähne künstliche Kauflächen aufzubauen, so dafs auch sie beim Kauen benutzt werden können.

Alle diese Nachtheile haben die schiefe Ebene ziemlich aufser Gebrauch gestellt, aber in Verbindung mit den anderen oben erwähnten Hilfsmitteln ist sie doch oft von bedeutendem Werth.

In der Figur 33 zeigen die Buchstaben *A* u. *B* wie die schiefe Ebene in Verbindung mit elastischen Ligaturen angewendet werden kann. Es

wurde der Apparat benutzt, um eine Anomalie der oberen und unteren Schneidezähne auszugleichen und gleichzeitig wurde er später gebraucht, um die richtig gestellten Zähne in ihrer normalen Lage festzuhalten.

Es handelte sich um einen 14 Jahre alten Knaben, bei dem die oberen Schneidezähne nach innen von den unteren auftrafen. Der Fehler lag in beiden Kiefern. Es standen die unteren Zähne zu weit facialwärts und die oberen zu weit nach innen. Würde man hier nur die oberen Zähne über die unteren gebracht haben, so würde der Mund zu voll erschienen sein, und hätte man nur die unteren Zähne hinter die oberen gedrängt, so würde das Gegentheil stattgefunden haben. Da also hier beide Zahnreihen fehlerhaft waren, so wurde an beiden operirt. Der Knabe erhielt einen Apparat, der den unteren Zähnen auflag und bei genauer Betrachtung sieht man, dafs die geneigte Fläche unnöthig weit über die unteren Zähne hinübersteht.

Bei dem ersten Anlegen der Maschine standen die unteren Zähne dicht am vorderen Rande der geneigten Fläche und die oberen berührten gerade den oberen scharfen Rand derselben. Man schnitt deshalb aus der Innenseite des Apparates so viel wie möglich heraus, so dafs sich die unteren Zähne nach innen zu bewegen konnten, und führte einen goldenen Reifen *B* rings um die vordere Fläche. Dann brachte man elastische Bänder zwischen die Zähne, um den Reifen mit dem Apparat zu verbinden, und auf diese Weise wurden die unteren Zähne nach innen gezogen, während die oberen nach vorn gedrängt wurden.

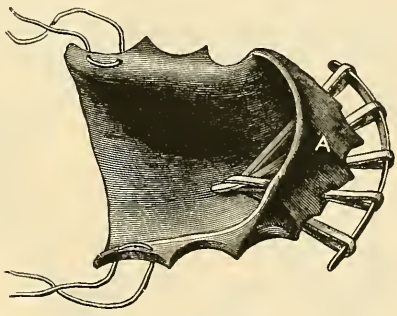

Fig. 34.

In Fig. 34 sieht man eine andere Benutzung der schiefen Ebene.

Der Apparat wurde an den oberen Zähnen befestigt und die schiefe Ebene (*A*) trat nach unten heraus und umfafste die unteren Schneidezähne. Man bezweckte damit nicht die unteren Zähne nach vorn zu drängen, sondern die ganze Articulation in einem sehr weit nach innen tretenden Kiefer zu verändern.

In der Abbildung sieht man den Apparat von unten, um deutlicher die Befestigung einiger elastischer Ligaturen zu veranschaulichen, die um einen Haken gelegt wurden. Die Ligaturen wurden durch entsprechende Löcher hindurch gezogen und waren um einen goldenen Reifen herumgeschlungen, der dicht vor den oberen Schneidezähnen lag, um diese mehr nach innen zu drängen.

Die Maschine wurde ununterbrochen getragen und in einigen Monaten war der Zweck erreicht. Gerade hier hatte man die Nachtheile der schiefen Ebene — die Neigung, die Articulation allmählich zu verändern — zum gröfsten Vortheile benutzt, denn gerade hier kam es darauf an, den Bifs anders zu stellen, als er früher gewesen.

Das Princip der schiefen Ebene läuft darauf hinaus, stets im Munde selber zu wirken und gerade deshalb kann man in manchen Fällen insbesondere dann davon Nutzen ziehen, wenn die oberen Zähne hinter die unteren fallen und man die oberen Zähne bis dicht an die unteren gedrängt hat. Denn dann beschleunigt die schiefe Ebene das Vorwärtsfallen der oberen Zähne und hält sie in ihrer Stellung fest.

Will man obere Bicuspidaten entweder nach aufsen oder distalwärts schieben, so kann man mit einer schiefen Ebene, die man an den unteren Zähnen anbringt vollständig auskommen.

Da Hebel im Munde in ihrer Bewegung gehemmt werden, so kann man sie zur Regulirung der Zähne nur in sehr wenigen Fällen gebrauchen.

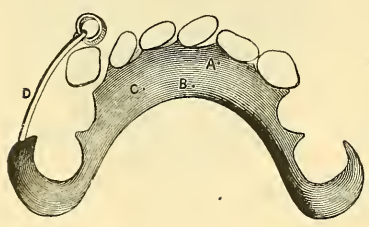

Fig. 35.

Man kann sie jedoch anwenden, um Zähne um ihre Achse zu drehen, und zu diesem Zwecke ist eine Klammer um den Zahn selber unentbehrlich, an die der Hebel befestigt wird. Die nöthige Kraft kann man dann an dem langen Arm des Hebels durch Ligaturen erzeugen, die an passenden Zähnen befestigt sind. Derartige Apparate erfüllen wohl ihren Zweck, doch kann man denselben auch durch minder voluminöse Maschinen erreichen.

Hebel kann man oft auch aufserhalb des Zahnbogens mit Vortheil anbringen, wenn man einen mäfsigen Druck auf einen falsch stehenden Zahn ausüben will.

Einen solchen Apparat zeigt Fig. 35. Der Hebel (*D*) bestand aus ziemlich steifem Golddraht, der in einer Kautschukplatte steckte, die wegen des extrahirten ersten Molaris um den zweiten Bicuspis herumgelegt war. Hier diente der Hebel sowohl um eine elastische Ligatur daran zu befestigen, als auch um den nach aufsen stehenden Eckzahn nach innen zu drängen. Würde der Eckzahn allein aufser der Reihe gestanden haben, so hätte man ihn schon durch eine elastische Ligatur, die am Kautschuk befestigt war, nach innen ziehen können, aber hier handelte

es sich darum, auch mehrere Schneidezähne fortzubewegen und um ihre Achse zu drehen. Indem man das Ende des Hebels als Befestigungspunkt benutzte, konnte man, je nachdem man ihn mit dem Kautschuk verband, verschiedenartige Wirkungen erzielen. Z. B.: Brachte man das elastische Band zwischen die beiden mittleren Schneidezähne und befestigte man es bei *A*, so würde dadurch ein Zahn nach aufsen und der andere nach innen gedrängt werden und würde man es an *B* oder *C* befestigen, so würde man wieder eine andere Wirkung erreichen, und ebenso, wenn man das elastische Band zwischen den mittleren und seitlichen Schneidezahn, oder zwischen den seitlichen Schneide- und Eckzahn führen würde.

Fig. 36 illustrirt eine Methode, vermittelst welcher man einen oder mehrere Zähne durch einen gebogenen Draht, der aufsen um die Zähne herumgeht, und der theils als Hebel, theils durch Elasticität wirkt, in die

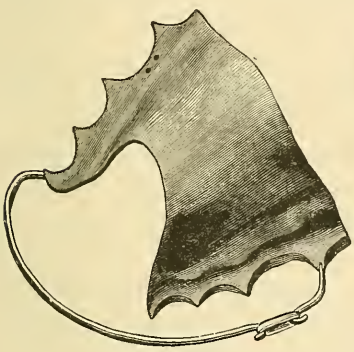

Fig. 36.

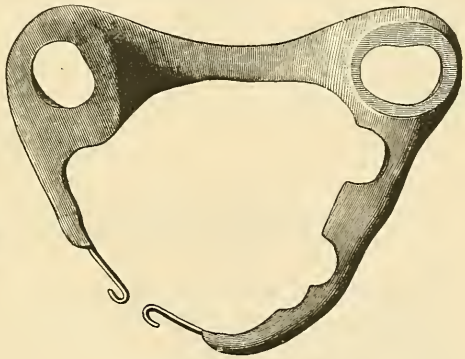

Fig. 37.

richtige Stellung hineinbringen kann. Die Platte ist aus Kautschuk und eine elastische Schlinge contrahirt den Bogen, indem sie die umgebogenen Enden des Drahtes zusammenzieht. Ein derartiger Apparat würde nur auf die Zähne allein eine Wirkung ausüben, aber Fig. 37 zeigt das gleiche Princip in einer Maschine angewendet, die dazu dienen sollte eine Fissur des Gaumens und Kiefers zu beseitigen.

In diesem Falle war eine tiefe Furche zwischen seitlichem Schneide- und Eckzahn, die sich durch den Alveolarfortsatz bis in die Nase hinein erstreckte.

Man wünschte die getrennten Kiefertheile zu nähern und der Apparat wurde daher so gearbeitet, dafs er nicht allein die Zähne, sondern auch das Zahnfleisch umfafste. Der Draht wurde einvulkanisirt und die Haken wurden erst durch Silberdraht aneinandergezogen,

nachdem der Apparat in situ war. Als man die Haken aneinder brachte, sah man, wie die Öffnung kleiner wurde, und zuletzt schlofs sich der Kiefer vollständig.

Die Anwendung dieser verschiedenen Kräfte fordert das ganze Denken des Zahnarztes heraus — er kann mit ihnen Alles machen, was nur seine Erfindungsgabe ihm eingiebt, aber so viel Gutes er auch damit stiften kann, ebensoviel Unheil kann er anrichten.

Diese Apparate erfordern im Munde die gröfste Wachsamkeit und Sorgfalt, denn in der Hand des Ungeübten und Unkundigen ruiniren sie mehr Zähne, als sie conserviren können.

Wer sich viel mit der Behandlung von Zahnanomalien beschäftigt hat, für den ist jeder neue Fall eine neue Quelle des Nachdenkens, ja es liegt ein eigener Zauber darin, grofse Schwierigkeiten zu besiegen und der Erfolg hängt ebenso sehr von der stets bereiten Erfindungsgabe, als von den Kenntnissen ab, die man sich aus den früheren Fällen erworben hat.

Kapitel VI.

Abdrucknehmen und Modellgiefsen.

Bei allen complicirten Stellungsanomalien der Zähne ist ein korrekter Abdruck von der gröfsten Wichtigkeit und in den meisten Fällen sind genaue Modelle des Ober- und Unterkiefers die besten Hilfsmittel zu einer richtigen Diagnose.

Die Stellung der Zähne innerhalb oder aufserhalb des Bogens, ihre Neigung, Achsendrehung und Articulation kann viel besser am Modell als im Munde studirt werden und sehr häufig bildet sich die richtige Ansicht erst dann, wenn man die Stellung der Zähne am Gypsmodell betrachtet hat.

Sieht man das Gebifs nur im Munde, so kann man sich die wahrscheinliche Wirkung der Lageveränderung der seitlichen Zähne nicht immer vorher vorstellen. Betrachtet man jedoch ihre Articulation im Modell und erwägt man die Art und Weise wie die Kauflächen aufeinander treffen und wie sie später aufeinander treffen würden, wenn erst die Stellung geändert ist, so kann man ein viel sichreres Urtheil über die etwa vorzunehmenden Veränderungen gewinnen. Nichts ist fehlerhafter, als Zähne in eine Lage zu bringen, in der sie nicht durch ihre Opponenten festgehalten werden können, und nichts drängt Zähne, die man aus

ihrer unregelmäfsigen Stellung fortbewegt hat, stärker in die alte Lagerung zurück, als die geneigten Kauflächen der Opponenten während des Kauaktes.

Am besten nimmt man den gewünschten Abdruck in Gyps. In der Regel glaubt man, dafs Gypsabdrücke nur an vollständig zahnlosen Kiefern zu nehmen seien, und dafs für partielle Piecen, d. h. da wo noch einzelne Zähne im Kiefer vorhanden, die Anwendung des Gypses höchst schwierig oder unmöglich sei. Doch scheint eine ausgedehntere Erfahrung diese Annahmen nicht zu bestätigen. Plastische Substanzen, wie Wachs, Gutta percha, Stent's Masse etc. passen eigentlich nur für einfache Flächen und bieten niemals einen sicheren Abdruck, wo es sich um unebene und schwierige Oberflächen handelt. Gerade die Plasticität macht diese Massen häufig unbrauchbar, während Gyps wegen seiner Härte, Starrheit, Unnachgiebigkeit und leichten Zerbrechlichkeit erst recht für schwierige Fälle anwendbar ist. Gyps schmiegt sich genau allen Unregelmäfsigkeiten, allen Erhöhungen und Vertiefungen an, und die Bruchstelle zeigt, falls man den Abdruck beim Herausnehmen entzweibricht, einen reinen, scharfen deutlich markirten Rand.

Gerade deshalb wende ich für die complicirtesten Fälle Gyps, und für die einfacheren ein plastisches Material an.

Die Schwierigkeiten, welche ein Gypsabdruck bereiten soll, haben eine Menge verschiedenartiger Operationsverfahren und verschiedenartige Abdrucklöffel erfinden lassen[1], auch hat man zuerst einen Abdruck mit einer plastischen Masse genommen und darüber Gyps gegossen, wonach man den Löffel von Neuem in den Mund einführt[2], aber wer genügende Fertigkeit im Abdrucknehmen mit Gyps erlangt hat, reicht mit dem gewöhnlichen Abdrucklöffel ohne jede vorhergehende Manipulation vollständig aus. Wesentlich ist, dafs man den Löffel vollständig mit Gyps ausfüllt, ihn sicher in den Mund einführt, denselben dort eine Zeit lang sicher festhält und ihn dann zur gehörigen Zeit entfernt.

Obgleich die Procedur höchst einfach ist, so kann man nur dann Erfolge erzielen, wenn man genau alle Details beobachtet. Vor allem mufs der Gyps sehr fein gesiebt sein und sehr schnell erhärten. Am besten ist für unsere Zwecke der sogenannte Alabaster-Gyps, dessen ziemlich schnelle Erstarrung man noch beschleunigen kann, wenn man dem Wasser, mit dem er angerührt wird, eine kleine Quantität Salz, etwa eine Messerspitze hinzusetzt.

---

1) Siehe Parreidt: Zahnersatzkunde. Leipzig, Arthur Felix. 1880.

2) Nach unserer Ansicht eine sehr gute Methode. L. H.

Die Art und Weise des Abdrucknehmens ist folgende:

Man sucht sich einen passenden Löffel aus, der alle Zähne genau umschliefst und biegt die Ränder desselben, wenn nöthig, conform mit dem Alveolarrande. Ein alter, schon öfter gebrauchter Löffel ist vorzuziehen, da der Gyps leichter auf der rauh gewordenen Fläche haftet; ist er jedoch neu, so mufs man die Innenfläche vorher rauh machen, damit beim Herausziehen des Löffels der Gyps nicht im Munde hängen bleibe.

Am besten rührt man den Gyps in einer gewöhnlichen Porzellanschale mit einem kleinen dünnen Tischmesser an. Die Schale füllt man etwa ein Drittel mit lauem Wasser (kaltes ist unangenehm und heifses verlängert die Erhärtungszeit) an und setzt eine kleine Menge Salz hinzu. In das Wasser bringt man gerade so viel Gyps, als bis dicht unter die Oberfläche hineingeht, und rührt den Brei so lange herum, bis er steif zu werden beginnt. Ist derselbe so steif, dafs er nicht mehr aus dem Löffel herauslaufen kann, so bringt man den Gyps sofort hinein; man thue jedoch nicht zu viel Gyps in den Löffel, und beim Oberkiefer fülle man vorzugsweise die Mitte ordentlich auf. Die Seiten werden sich dann schon im Munde selber ausfüllen. Dann führt man den Löffel sacht aber sicher an seinen Platz und hält ihn da fest, während man den linken Arm um den Kopf des Patienten schlingt und mit dem Finger desselben den Löffel ordentlich andrückt. Die rechte Hand bleibt frei, um das Hartwerden des Gypses zu prüfen. Man läfst den Abdruck so lange im Munde, bis der in der Schale zurückgebliebene Gyps, bei einem Versuch ihn zu zerbrechen, entzweibricht. Das ist die Zeit, ihn sofort herauszunehmen, was aber nicht geschehen darf, so lange der Gyps noch teigig ist.

Ist der Fall ein sehr schwieriger, so wird der Abdruck in verschiedene Stücke entzwei gebrochen sein, während Überbleibsel noch an den Zähnen festsitzen. Diese Theile kann man jetzt mit aller Mufse entfernen.

Darauf mufs man die einzelnen Stücke wieder genau zusammensetzen, eine Arbeit die bei nur geringer Sorgfalt ziemlich leicht ist, da es unmöglich wird, nicht passende Theile aneinander zu bringen. Man kann die einzelnen Theile durch geschmolzenes Wachs oder irgend eine andere Substanz, die man auf die Aufsenseite des fracturirten Stückes auftröpfelt, festkleben; doch darf man die Oberfläche, auf welche das Modell gegossen wird, damit nicht berühren, da sonst die Form des Abdruckes leicht Schaden leidet.

Sehr viel hängt bei schwierigen Abdrücken von dem gegenseitigen Vertrauen zwischen Patient und Zahnarzt ab. Der Patient mufs nicht glauben, dafs irgend etwas Besonderes mit ihm vorgenommen werde,

noch dafs er irgend welche Beihilfe gewähren müsse, und der Zahnarzt mufs durchaus jene, von aller Nervosität freie Ruhe bewahren, die allein im Stande ist, Vertrauen zu erwecken.

Sehr häufig erhält man nur dadurch einen schlechten Abdruck, dafs der Patient glaubt, es werde mit ihm eine ungeheure Operation vorgenommen, und fürchtet, zufolge des in den Mund eingebrachten Gypses Erstickungszufälle zu bekommen. Sollte Patient Symptome des Erstickens oder Luftmangels zeigen, so mufs man seinen Kopf nach vorn überbiegen, und ihn durch die Nase athmen lassen, wodurch sofort alle üblen Zustände schwinden.

Beim Abdrucknehmen am Unterkiefer geht man in derselben Weise vor. Es mufs der Gyps auch hier gerade so weit erstarrt sein, dafs er beim Umdrehen des Löffels nicht ausfliefst.

Um zu zeigen, welche Schwierigkeiten man vermittelst des Gypses beim Abdrucknehmen überwinden kann, möchte ich hier noch einen Fall aus meiner Praxis anführen. Ein berühmter Chirurg hatte die Behandlung eines Patienten übernommen, bei dem der weiche Gaumen mit der vorderen Wand des Pharynx verwachsen, wodurch die Communication mit der Nasenhöhle vollständig geschlossen war, so dafs Patient nicht mehr durch die Nase athmen konnte. Der Chirurg hatte den weichen Gaumen von der Pharynxwand wegpräparirt, war aber nicht im Stande, das Wiederverwachsen des weichen Gaumens mit dem Pharynx zu verhindern. Um dem vorzubeugen kam er auf die Idee, eine Art elastischer Gummiröhre von der hinteren Nasenöffnung aus durch die neu hergestellte Öffnung hinter dem weichen Gaumen hindurchzuführen. Durch dieselbe sollte der weiche Gaumen vom Pharynx ferngehalten werden, und auf diese Weise die Luft frei durch die Nasenhöhle durchströmen. Ich wurde beauftragt, diesen Apparat anzufertigen, sah aber gleich ein, dafs es nöthig sei, die genaue Form der Cavität oberhalb der Öffnung kennen zu lernen. Die vom Chirurgen hergestellte Öffnung war etwa so grofs wie der kleine Finger, doch mufste der Nasenrachenraum augenscheinlich viel weiter sein.

Nach einigem Nachdenken gewann ich den Abdruck dieses Raumes in folgender Weise. Ich führte ein starkes Stück Bindfaden vermittelst eines Bougies durch eine der Nasenhöhlen, bis dasselbe unterhalb des Gaumens zum Vorschein kam. Dann wurde dies heruntergezogen, durch den Mund wieder nach aufsen geführt und beide Enden mit einander verbunden.

Auf diese Weise hatten wir ein Band, das sich um sich selber drehte, an welches wir ein kleines Stück comprimirten Schwammes befestigten, das gerade grofs genug war, durch die Öffnung zwischen Gaumen und Pharynx hindurchzugehen. Der comprimirte Schwamm

wurde dann in dünn eingerührten Gyps getaucht und das Band eine kurze Strecke durch die Nasenhöhle hindurchgezogen, bis der Schwamm etwa in den Nasen-Rachenraum gelangt war. Dort liefsen wir denselben, bis der Gyps vollständig erhärtet war, worauf wir das Band durch die Mundöffnung herauszogen, indem die Nachgiebigkeit des weichen Gaumens den Durchgang des mit Gyps getränkten Schwammes gestattete. Auf diese Weise erhielten wir durch die allmähliche Ausdehnung des comprimirten Schwammes und durch die Einlagerung des festgewordenen Gypses in demselben, einen ganz genauen Abdruck der Nasenrachenhöhle. Von diesem gewonnenen Abdrucke konnte dann leicht das gewünschte Modell hergestellt werden.

Wir werden noch später sehen, wie man Gyps für andere complicirte Fälle verwenden kann.

Um ein gutes und brauchbares Modell von einem Gypsabdrucke zu bekommen, mufs man den letzteren zuerst einige Zeit im Wasser liegen lassen, um alle Luft aus demselben hinauszudrängen. Dann überstreicht man den Abdruck mit einer Seifenlösung, die man einziehen läfst und ordentlich abtrocknet. Dann kann man in der gewöhnlichen Weise das Modell giefsen.

Um letzteres leichter vom Abdruck entfernen zu können, d. h. damit man genau das Modell vom Abdrucke unterscheiden kann, färbt man den Gyps für das Modell mit einer kleinen Quantität Zinnober. Dadurch wird das Modell rosa, während der Abdruck weifs bleibt.

Wie bereits oben erwähnt, mufs man, um eine genaue Ansicht über irgend einen complicirten Fall von unregelmäfsiger Zahnstellung zu gewinnen, stets einen Abdruck von Ober- und Unterkiefer nehmen, und wird dann aus der Vergleichung dieser beiden Modelle sehr leicht ersehen können, ob es nöthig ist zur Behandlung des einen oder anderen Falles einen Zahn zu extrahiren oder nicht.

In zweifelhaften Fällen habe ich zuweilen vom Modelle selber einige Zähne fortgeschnitten, und die anderen so arrangirt, wie ich sie später im Munde stellen wollte, und dadurch eine viel bessere Anschauung sowohl über den etwaigen Erfolg einer Extraction, oder einer etwaigen Fortbewegung der natürlichen Zähne gewonnen.

In manchen Fällen konnte ich dadurch allein vorher ersehen, was ich durch meine Behandlung für Erfolge haben dürfte, und würde daher besonders jüngeren Zahnärzten diese Methode auf das dringendste empfehlen.

In einzelnen Fällen hat es mir ganz besondere Genugthuung gewährt, dafs nach der eingeschlagenen Behandlung die im Munde befindlichen Zähne ganz dieselbe Stellung eingenommen hatten, welche ich mir vorher am Gypsmodell ausgedacht hatte.

Kapitel VII.

Casuistik.

Bei einem 12 Jahre alten Mädchen waren oben die Eckzähne durchgetreten und die zweiten Molares fehlten noch. Die Gröfse des Kindes war seinem Alter angemessen, es herrschte vollständige Symmetrie in allen Organen und nichts deutete auf eine langsamere oder mangelhafte Entwickelung der Kiefer. Die oberen mittleren Schneidezähne standen fast einen ganzen halben Zoll über die unteren vor. Fig. 38.

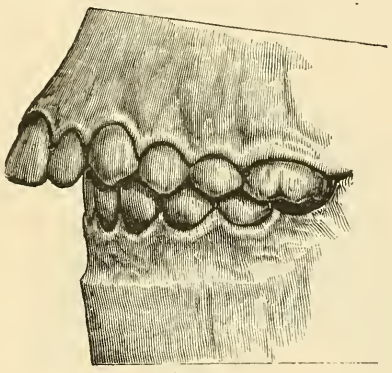

Fig. 38.

Die Behandlung bestand in Anlegung einer Kautschukplatte an den Gaumen. Fig. 39. Am rechten und linken Molaris wurde in der Platte ein Haken angebracht, und ein gleicher T-förmiger Haken aus Gold zwischen den mittleren Schneidezähnen. Vor Einsetzung der Platte wurde ein Gummiring an einem Haken der Platte befestigt, über die Schlinge des T-förmigen Hakens gezogen und dann am anderen Haken der Platte befestigt. Nachdem dies geschehen, wurde die Platte eingesetzt, der T-förmige Apparat nach vorn über die Zähne gebracht, und der sehr dünne stielförmige Ansatz zwischen den Schneidezähnen hindurchgeführt, so dafs der Querarm die labialen

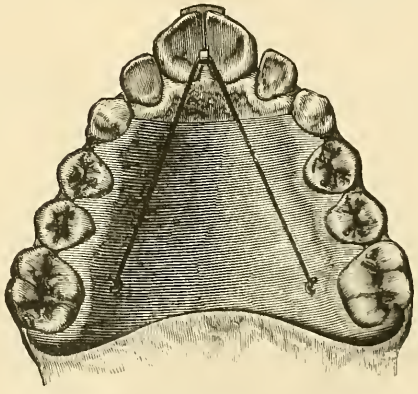

Fig. 39.

Flächen der Schneidezähne nach innen drängte, wie man dies in Fig. 39 sieht. Dies war das einzige, was zur Beseitigung der Anomalie gethan wurde; in 7 Wochen zeigte der Kiefer das Aussehen von Fig. 40. Die oberen Schneidezähne berührten die des Unterkiefers und eine Vergleichung der beiden Bilder 39 und 40 zeigt wie weit wir es hier in der Behandlung gebracht haben. Nach 7 Wochen wurde eine einfache Platte angefertigt, die sich genau den lingualen Flächen der Schneidezähne anlegte, die durch eine einfache Gummiligatur mit der Platte in Verbindung kamen. Diese Fixirungsplatte wurde noch einige Monate lang getragen. Die Zähne blieben unverändert in ihrer neuen Stellung.

In diesem Falle drängt sich die Frage auf, wie verhielten sich die unteren Zähne während der ganzen Behandlung. Schon vor derselben articulirten die Bicuspidaten und Molarzähne genau mit ihren Opponenten, und diese Articulation wurde durch die lange Dauer der Behandlung nur so langsam und allmählich geändert, dafs die unteren Zähne in gleicher Zeit einfach durch die Wirkung des Zusammenbeifsens in die neue Stellung eintreten konnten.

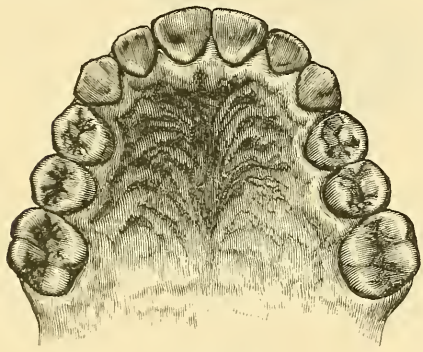

Fig. 40.

Dieser Fall zeigt, durch welch geringe Mittel man schon Bedeutendes leisten kann. Nichtsdestoweniger würde dieselbe Behandlungsmethode in einem anderen Falle, der sich nicht ganz wie der eben beschriebene verhält, kaum dasselbe leisten. Im allgemeinen würde man diesen Fall als einen V-förmigen Kiefer bezeichnen, aber es handelte sich hier nicht um diese Abnormität. Ich zweifle sehr, ob der Kiefer überhaupt hier irgend eine Anomalie zeigte. Schon vor der Behandlung war mir dies klar geworden. Aber selbst wenn ich darüber nicht ganz klar gewesen wäre, so zeigte doch der Erfolg der Behandlung, dafs hier nur eine Anomalie des Alveolar- resp. Zahnbogens vorhanden war. Ich glaube, dafs hier die Zahnwurzeln in einer normalen Curve gestanden haben, dafs nur die Kronen der Schneidezähne über die Linie hinausgetreten waren und diese die seitlichen Schneidezähne mit sich gezogen hatten. Wäre dies nicht der Fall gewesen, so hätte der äufsere Druck allein die mittleren Zähne nicht nach innen gebracht, und den Zahnbogen an den seitlichen Zähnen nicht erweitert. Sehr wirksam war hier die

Kautschukplatte. Sie verhinderte die Verengerung des Zahnbogens während des Druckes auf die mittleren Schneidezähne.

Die Bezeichnung »V-förmiger Kiefer« ist überhaupt eine sehr unglückliche. In all den Abhandlungen über diese Anomalie scheint es sich gar nicht um einen wirklich V-förmigen Kiefer gehandelt zu haben, sondern um einen sattelförmigen Gaumenbogen, d. h. einen solchen, in welchem die beiden Seiten des Zahnbogens aussahen, als ob sie zusammen gequetscht wären, eine Form die durchaus nicht der Form des V entspricht. Was die Ursache dieses Falles angeht, so war die Anamnese nicht genügend, um hier eine erbliche Anomalie anzunehmen, noch glaube ich, dafs es sich hier um einen Fall von Daumenlutschen oder dergl. handelte, und ebensowenig waren hypertrophische Tonsillen vorhanden, noch athmete die Patientin gewöhnlich bei offenem Munde, wodurch die beiden Kieferseiten (wie man das gewöhnlich annimmt) hätten comprimirt werden können.

Die letztere Hypothese rührt von Tomes her. Doch genügt mir diese nicht zur Erklärung dieser Anomalie, da ich dem Musc. orbicularis und all' den anderen, die sich mit ihm verbinden eine gleiche Kraft im Zusammenziehen der Zähne zuschreibe, als jenen Muskeln, welche mehr nach hinten wirken. Ich kann daher nicht einsehen, wie bei gleich starker Wirkung dieser verschiedenartigen Muskeln, von denen die einen die anderen im Gleichgewicht halten, die Seiten der Kiefer einsinken und die Mitte nach vorn treten sollte.

Der nächste Fall ist dem vorhergehenden ziemlich ähnlich, doch würde dieselbe Behandlung hier vollständig erfolglos gewesen sein.

Patientin war 17 Jahre alt. Fig. 41 zeigt die Profil-Ansicht beider Kiefer im geschlossenen Zustande. Man sieht, wie weit die oberen Schneidezähne vorstehen, und wie die oberen Bicuspidaten und Molarzähne innerhalb der unteren auftreffen.

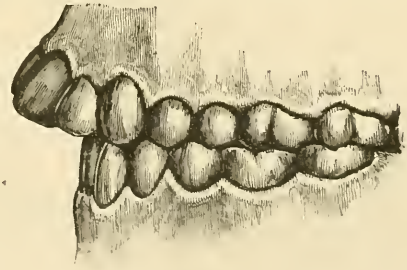

Fig. 41.

Fig. 42 zeigt die zugespitzte Form des Zahnbogens, und die unregelmäfsige Stellung der einzelnen Zähne innerhalb der Zahncurve. Die

theils um ihre Achse gedrehten, zusammengedrückten und etwas nach oben umgebogenen Schneidezähne (besonders die mittleren) gaben der Oberlippe einen eigenthümlichen Ausdruck. Sie störten nicht allein das Gesichtsprofil, sondern auch die ganze Symmetrie eines sonst mehr als intelligenten und angenehmen Antlitzes.

Eine Vergleichung von Fig. 42 mit Fig. 39 zeigt uns sofort, dafs hier eine ganz andere Behandlung eingeleitet werden mufste. In dem vorigen Falle ist die Linie von den Berührungsflächen der mittleren Schneidezähne nach den hinteren jederseits eine fast gerade, die nur insofern von einer ganz geraden abweicht, als sie nach aufsen hin, in eine leichte, aber regelmäfsige Curve übergeht. Die Zähne standen nahezu nebeneinander, und zwar so, dafs sie, nachdem nur einige Tage lang der Druck gewirkt, dicht nebeneinander gelagert waren. Das Verhältnifs der einzelnen Zähne zu einander war fast dasselbe, wie das einzelner Steine, welche einen Bogen bilden, und jede Veränderung in der Form des Bogens, die durch einen Druck auf einen Punkt entstehen kann, mufste in der Richtung nach aufsen stattfinden.

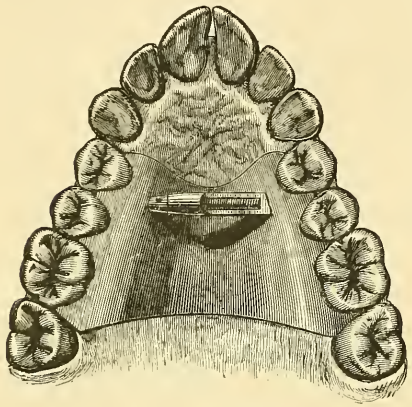

Fig. 42.

Ein Blick auf Fig. 42 wird sofort den Unterschied darstellen. Alle Zähne nach vorn von den Molarzähnen sind so gelagert, dafs bei einem Druck auf einen Punkt der ganze Bogen ineinander fallen würde. Selbst wenn man hier mit einer Platte den ganzen Gaumen bedeckt und jeden einzelnen Zahn gestützt hätte, um einen Zusammenfall zu verhindern, so würde kein Druck auf die mittleren Zähne im Stande gewesen sein, die seitlichen nach aufsen zu drängen. Ein Apparat wie der in Fig. 39 würde durchaus nicht auf die Bicuspidaten und Molarzähne gewirkt, sondern die mittleren Schneidezähne nach innen zu gedrängt haben, ohne ihre Achsendrehung zu ändern, wobei die seitlichen Schneidezähne und Eckzähne in höchst unregelmäfsiger Weise auseinandergerückt worden wären. Es mufste daher die Erweiterung des Kieferbogens durch andere Mittel bewirkt werden.

Die Behandlung dieser Deformität erforderte drei verschiedene Operationen, 1) die Erweiterung des Zahnbogens, 2) die Drehung der

mittleren Schneidezähne und 3) die Wiederherstellung der richtigen Zahncurve.

Die Erweiterung wurde durch eine Jackschraube bewirkt. Ihre Anwendung sieht man ziemlich genau in Fig. 42. Es wurde eine sehr dünne Kautschukplatte angefertigt, die in der Mitte so elastisch war, dafs sie unter mäfsigem Druck sich gerade streckte, und gleichzeitig an den Stellen, wo sie mit den Zähnen in Berührung trat, so steif war, dafs sie keinem Drucke nachgab. Die Jackschraube befestigt man an der Platte, in einer kleinen Fuge, die man an der einen Seite der Platte einschneidet, und die Spitze derselben bringt man in eine Vertiefung der anderen Seite. Grofse Sorgfalt mufs man auf das Ausschneiden der Fuge verwenden, damit das Ende der Schraube sich nicht biegen oder gar durch die Platte hindurchgehen kann. Man kann die Schraube ad libitum bald stärker, bald schwächer, je nach ihrer Lagerung an der Platte auf verschiedene Punkte wirken lassen. Hier war es wünschenswerth, die Molarzähne nur leicht, die ersten Bicuspidaten ziemlich weit und die zweiten Bicuspidaten in einer Linie mit den anderen fortzubewegen. Die Schraube wurde gegen die ersten Bicuspidaten, oder vielmehr gegen das Zahnfleisch oberhalb derselben angelegt, indem es vorzugsweise darauf ankam, der Zunge so viel Spielraum als möglich zu gewähren. Nachdem die Schraube angelegt war, wurde sie so lange gedreht, bis Patientin einen tüchtigen Druck fühlte. Patientin drehte dann 12 Tage hindurch die Schraube täglich etwas mehr herum. In dieser Zeit hatten sich die Bicuspidaten beiderseits um mehr als die Hälfte ihres Durchmessers nach aufsen hin fortbewegt, und sämmtliche Zähne, rechts und links am Oberkiefer trafen beim Bifs über die betreffenden unteren auf.

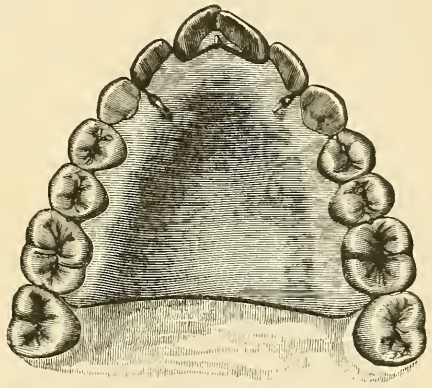

Fig. 43.

Fig. 43 zeigt, wie weit bereits der Kiefer ausgedehnt war, obgleich die Kautschukplatte nur die Bicuspidaten und Molarzähne berührte, und die Jackschraube nur direct auf diese Zähne wirkte. Nichtsdestoweniger hatten aber auch die 6 Vorderzähne an der Bewegung theilgenommen, und die Eckzähne standen schon weiter auseinander. Die Platte wurde in dieser Zeit Tag und Nacht getragen, und täglich einmal behufs

Reinigung herausgenommen. Patientin fühlte nur geringe Empfindlichkeit, die keineswegs so bedeutend war, um das Kauen irgendwie zu stören.

Da 14 Tage nach Beginn der Behandlung die beiden seitlichen Zahnreihen genügend ausgedehnt waren, so wurde die Platte mit der Schraube entfernt und wir gingen zur zweiten Operation über. Diese bestand darin, die mittleren Schneidezähne zu drehen und sie von den seitlichen zu befreien, die theilweise über ihnen lagen.

Dies ist viel schwieriger, als es den Anschein hat, was schon daraus hervorgeht, dafs man zu diesem Zwecke eine Menge Methoden vorgeschlagen, die aber immer nur in einem bestimmten Falle einen gewissen Erfolg versprechen. In diesem Falle brauchten wir eine Platte um die einmal fortgedrängten Zähne in ihrer Lage zu erhalten, die gleichzeitig benutzt wurde, um daran elastische Ligaturen zu befestigen. Diese Platte ist in Fig. 43 abgebildet, sie berührte die lingualen Flächen sämmtlicher Zähne. Es wurde je ein kleiner goldner Haken den Eckzähnen gegenüber und ein anderer mit entgegengesetzter Krümmung an der Spitze der Platte zwischen den mittleren Schneidezähnen eingefügt. Ehe ich die Platte einsetzte, legte ich einen Rubberring über den einen Haken, führte ihn über den Haken in der Mitte, und befestigte ihn an den der anderen Seite. Darauf wurde die Platte in den Mund gebracht und der elastische Ring über die seitlichen Schneidezähne links und rechts gezogen, wie dies die Abbildung zeigt.

Der Modus operandi ist leicht erklärt. Der elastische Ring hat die Neigung sich zu einer geraden Linie zusammenzuziehen und wirkt daher nur auf die nach innen gedrehten Flächen der mittleren Schneidezähne. Er würde in gleicher Weise auf die seitlichen Schneidezähne wirken, aber diese sind durch die Platte fixirt, und können sich daher nicht fortbewegen.

Diese zweite Operation dauerte etwas mehr als 7 Wochen, also bedeutend länger als die erste. Hierbei möchte ich aber noch bemerken, dafs ich mir durchaus keine Mühe gab, diesen zweiten Schritt zu beschleunigen, denn da die Erweiterung des Zahnbogens in sehr kurzer Zeit stattgefunden hatte, so brauchte ich die zweite Platte dazu, gleichzeitig den erweiterten Zahnbogen zu fixiren, und deshalb nahm ich mir für diese Operation längere Zeit.

Als ich zur dritten Operation schritt, war die Form des Kiefers ziemlich so, wie sie das Bild in Fig. 39 zeigt, d. h. ich hatte vor mir einen fast V-förmigen Zahnbogen, in welchem jedoch die Zähne entlang der Zahncurve ziemlich regelmäfsig gestellt waren, und die vollständige

Ausweitung des Kiefers zu einer regelmäfsigen Curve wurde vermittelst eines ähnlichen Apparates wie im ersten Falle versucht.

Die neu angefertigte dritte Platte diente gleichfalls dazu, die seitlichen Zähne in ihrer erweiterten Stellung festzuhalten, und unterschied sich von der zweiten nur insofern, dafs sie den mittleren Schneidezähnen so anlag, um deren rückgängige Bewegung zu verhindern. Es wurde derselbe T-förmige Apparat wie in Fig. 39 angewendet. Doch fand hier der Unterschied statt, dafs jetzt die Platte direct den lingualen Flächen anlag, und als die Zähne allmählich aneinander rückten, wurde immer ein Theil vom vorderen Rande der Platte weggenommen.

Dies geschah einerseits deshalb, damit die Schneidezähne, die früher etwas um ihre Achse gedreht waren, nicht zu viel freien Spielraum hatten, um wieder in ihre alte Lage zurückzukehren, und zweitens, weil jetzt während der Sommerferien Patientin mich nicht so häufig besuchen konnte. Aus diesem Grunde ging die letzte Regulirung nur sehr langsam vor sich, und der Apparat wurde 5 Monate lang getragen, erfüllte aber seinen doppelten Zweck derartig, dafs er sowohl die Zähne nach der Platte zurückzog, als auch dieselben an ihrem Platze festhielt, bis diese allmählich weiter verkürzt wurde.

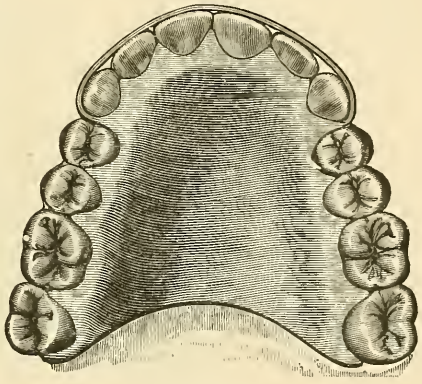

Fig. 44.

Nachdem die gewünschte Zahncurve erlangt war, erhielt Patientin die Fixirungsplatte Fig. 44.

Wohl würden andere Methoden ein gleiches Resultat erzielt haben, aber mir erschien diese die einfachste. Die Figur ist so deutlich, dafs eine längere Beschreibung wohl überflüssig. An der Kautschukplatte war ein goldner Draht befestigt, der durch einen kleinen Zwischenraum zwischen den Eckzähnen rings um die labiale Fläche der 6 Vorderzähne herumging. Würde die Articulation so gewesen sein, dafs beim Zusammenbeifsen der kleine Zwischenraum zwischen Eckzahn und Bicuspis ausgefüllt worden wäre, so hätte ich selbstverständlich diese Form der Fixirungsplatte nicht wählen können.

Dieser eben beschriebene Fall bietet für alle die, welche sich mit der Behandlung von Stellungsanomalien befassen, verschiedene interessante Punkte dar, denn hier tritt die Frage nahe heran, ob dies nicht

eine ererbte Anomalie war, und ob es deshalb, wovon ich jetzt überzeugt bin, nicht besser gewesen wäre, beiderseitig je einen Zahn zu extrahiren. Diese Verhältnisse jedoch bespreche ich an anderer Stelle.

Der nächste Fall, der dem vorhergehenden sehr ähnlich, bietet verschiedene interessante Gesichtspunkte dar, sowohl in Bezug auf den Ursprung der Deformität, in Bezug auf den Unterschied im Aussehen, als auch in Bezug auf die verschiedene Methode der Behandlung.

Patientin war die ältere Schwester der vorigen, und die Anomalien beider glichen sich insofern, als die Schneidezähne weit nach vorn standen, und der Gaumenbogen sehr eng war. Dahingegen war die Form des Alveolarbogens eine durchaus verschiedene.

Fig. 45 zeigt die Profilansicht. Die Schneidezähne stehen weit nach vorn und etwas nach oben, ein mittlerer Schneidezahn liegt über dem anderen, und sämmtliche Zähne hinter den Eckzähnen fallen beim Zusammenbeifsen nach innen von den betreffenden Zähnen des Unterkiefers.

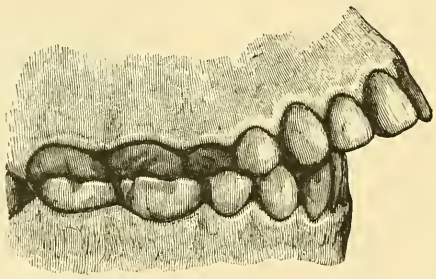

Fig. 45.

Vergleicht man Fig. 46 mit Fig. 42, so wird der Unterschied in der Form des Gaumenbogens sehr deutlich, und ebenso war der dadurch entstandene Gesichtsausdruck ein vollständig anderer. Bei der jüngeren Schwester war die Oberlippe wie zusammengekniffen und vorstehend in der Mitte, in unserem jetzigen Falle aber bei der älteren Schwester war die ganze Lippe nach vorn gedrängt und ganz entschieden zusammengezogen, so dafs die sämmtlichen Zähne stets sichtbar waren.

Die erste ästhetische Anforderung war hier, den vorstehenden Kiefer zu reduciren, und da sämmtliche Zähne dicht nebeneinander standen, konnte dies nur dadurch geschehen, dafs man entweder beiderseitig einen Zahn extrahirte, oder den Kieferbogen erweiterte. Es war daher

das Praktischste zuerst behufs Heilung der Anomalien die beiden Seiten des Zahnbogens zu erweitern.

Zu diesem Zwecke wurde eine Kautschukplatte mit einer Jackschraube (Fig. 46) im Munde angelegt. Dieselbe unterschied sich von den früher beschriebenen Platten dadurch, dafs hier die zweiten Molares sehr weit auseinander standen, so dafs eine Erweiterung unnöthig war. Aus diesem Grunde umklammerte die Platte diese Zähne vollständig. Die Jackschraube sollte gleichmäfsig auf die beiden Bicuspidaten und auf die ersten Molarzähne wirken, und deshalb wurde sie gerade in der Mitte, d. h. oberhalb und direct dem zweiten Bicuspis gegenüber befestigt.

Damit jedoch der Druck sich nicht auch gegen den zweiten Molaris richte, wurde die Platte dicht hinter dem ersten Molaris bis fast in die Mitte hin eingesägt, wie dies Fig. 46 zeigt.

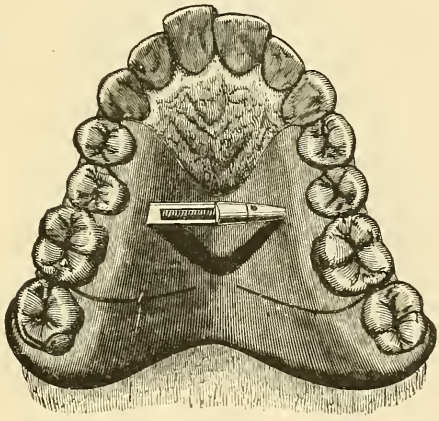

Fig. 46.

Der Apparat wurde am 26. Febr. eingelegt und 30 Tage lang getragen, wobei Patientin sich selber von Zeit zu Zeit die Schraube adjustirte. Doch stellte sie sich während dieser Zeit häufig bei mir vor.

Es wurde mir jedoch allmählich während dieser Behandlung klar, dafs durch die Erweiterung des Zahnbogens die Deformität schliefslich noch häfslicher werden könnte, als sie zuerst gewesen. Es stellte sich nämlich bei der Bewegung der seitlichen Zähne heraus, dafs die Wurzeln derselben in einem so engen Kiefer steckten, dafs bei weiterer Ausdehnung des Zahnbogens die oberen Zähne ihre palatinalen Flächen den Kauflächen der unteren Zähne zugekehrt hätten. Es wäre bei weiterer Ausdehnung des Kiefers die Articulation vollständig unter-

brochen worden und die Entfernung der oberen von den unteren Schneidezähnen würde noch viel gröfser geworden sein.

Es war bereits eine Verbreiterung des Kiefers entstanden, die mehr als den halben Durchmesser jedes einzelnen Zahnes betrug, und da die Vorderzähne immer noch keine Neigung zeigten, sich nach einwärts zu schieben, so blieb kein anderer Ausweg übrig, als jederseits einen Zahn zu extrahiren.

Da Patientin bereits reiferen Alters war, und sämmtliche Zähne vollständig gesund erschienen, so wurden am 3. April die ersten Bicuspidaten rechts und links extrahirt und gleichzeitig wurde eine neue Richtmaschine angefertigt Fig. 47. Dieselbe sieht der Fixationsmaschine

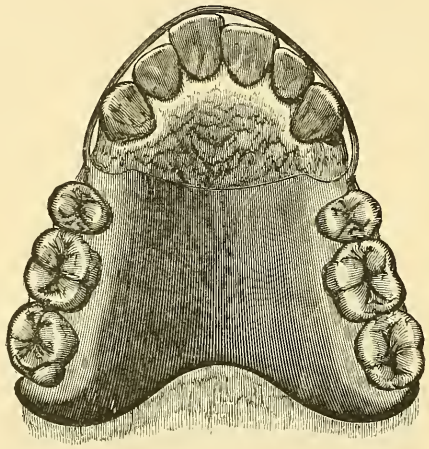

Fig. 47.

in Fig. 44 ziemlich ähnlich, und sollte die 6 Vorderzähne nach innen drängen.

Die Platte griff ganz genau zwischen die Bicuspidaten und Molarzähne ein, und der Golddraht, der um die Vorderzähne ging, war elastisch, federnd und so gebogen, dafs er auf die Schneidezähne drückte. Je mehr die Zähne zurückgingen, umsomehr wurde der Draht nach der Seite zu gebogen, wo die Bicuspidaten extrahirt worden waren, und diese Behandlungsmethode genügte vollständig. Ein ähnlicher Apparat, den Patientin noch zwei Jahre lang trug, wurde dann als Fixirungsplatte angelegt.

Fig. 48 zeigt den Kieferbogen bei Entlassung der Patientin. Er war symmetrisch abgerundet, und die Lücke an den ersten Bicuspidaten fast vollständig geschlossen. Die dritten Molarzähne sind bereits durchge-

treten und die Articulation mit den unteren Zähnen ist so normal, dafs sie wohl für immer so bleiben wird.

Hätte ich den Kieferbogen erweitert, ohne einen Zahn zu entfernen, was wohl zu erreichen war, so würde ich hier ganz entschieden, wie bereits oben erwähnt, eine neue Deformität erzeugt haben.

Eigenthümlich war hier die mangelnde Symmetrie zwischen Ober- und Unterkiefer. Es war der Oberkiefer viel enger wie der Unterkiefer, doch konnte man dies aus den äufseren Gesichtszügen nicht erkennen. Würde hier eine Deformität im Kieferknochen selber bestanden haben, so würde sich dies auch in den Gesichtszügen gezeigt haben, was durchaus nicht der Fall war. Es lag daher hier nur an den Zähnen selber. Der Zahnbogen des Unterkiefers war ungewöhnlich weit, und wahrscheinlich rührte dies theilweise davon her, dafs die oberen Zähne

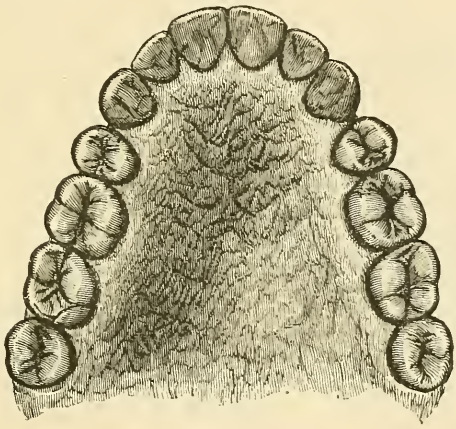

Fig. 48.

mangelhaft mit den unteren zusammentrafen, und theilweise aus anderen Ursachen, die ich noch später besprechen werde.

Die falsche Articulation in diesem Falle wirkte nicht allein auf den Oberkiefer, indem sie den Zahnbogen verengerte, sondern auch umgekehrt auf Erweiterung des Unterkiefers. Unzweifelhaft würde man hier durch Verengerung des unteren Zahnbogens die richtige Articulation zwischen beiden Kiefern wieder hergestellt haben, aber dies war durchaus nicht leicht, und andererseits verhinderten mich verschiedene Nebenumstände, auch nur den Versuch zu wagen.

Weitere Nachforschungen bezüglich des Ursprungs der unregelmäfsigen Zahnstellung bei diesen beiden Schwestern gaben mir die Überzeugung, dafs die Anlage zu derselben erblich sei. Zwar fand ich

bei den Eltern keine Spur davon und hatte selber keine Ahnung einer erblichen Disposition. Aber als die Geraderichtung vollendet war, lernte ich die Schwester der Mutter beider Damen kennen und fand bei dieser nicht allein eine stark ausgesprochene Ähnlichkeit in den Gesichtszügen mit ihren Nichten, sondern eine Zahnanomalie fast desselben Charakters, d. h. einen verengerten Oberkiefer und stark vortretende Schneidezähne, kurz es war der ganze Gesichtsausdruck derselbe wie bei den jungen Mädchen vor der Behandlung. Nichtsdestoweniger gewann ich dadurch keine Erklärung für den stark ausgesprochenen Unterschied in den Anomalien bei beiden Schwestern.

Da erfuhr ich bei weiterer Nachfrage, dafs die ältere Schwester (Fig. 45, 46) bis zum 10. Jahre eine Daumenlutscherin gewesen, was bei der jüngeren Schwester niemals der Fall war. Auf diese Weise war das Räthsel sofort gelöst. Die Neigung zur Contraction des Gaumenbogens war erblich, und ebenso das Vorstehen der Schneidezähne als Folgezustand dieser Contraction. Bei der jüngeren Schwester hatte sich dieser erbliche Charakter durch zufällige Umstände während der Entwickelung und während des Durchbruchs modificirt, aber bei der älteren hatte sich durch das Daumenlutschen die ererbte Form vollständig verändert. Der fortwährende Druck des Daumens hatte die nach vorn gedrängten mittleren Schneidezähne festgehalten, und nebenbei die anderen Vorderzähne mehr nach vorn gedrängt und den Bogen mehr abgerundet, weil gleichzeitig dadurch die Vorderzähne des Unterkiefers zurückgeschoben wurden und sich so die beiden Seiten erweiterten.

Einige Autoren haben behauptet, dafs hypertophische Tonsillen als Ursache dieser Art verengten Zahnbogens anzusehen seien, welche ein fortwährendes Offenhalten des Mundes behufs besseren Athemholens bedingen. Aber in keinem der beiden Fälle war eine solche Erkrankung noch irgend welche Neigung vorhanden, den Mund stets offen zu halten.

Man hat auch ferner angenommen, dafs diese V-förmigen Zahnbögen mit abnorm gewölbten Gaumen in Verbindung stehen, und dafs dies für angeborenen Idiotismus ganz charakteristisch sei, aber in den beiden obigen Fällen fand sich gerade jene höhere Intelligenz und jene feine Bildung, die man nur in den höheren Gesellschaftskreisen antrifft.

Aufserdem habe ich niemals gefunden, dafs es sich hier jemals um ein angeborenes Leiden, sondern höchstens um eine Art der Vererbung handelt. Jedenfalls läfst nichts darauf schliefsen, dafs diese Anomalie bereits vor dem Durchbruch der bleibenden Zähne vorhanden gewesen. Unter den unzähligen Kindern, die ich selber untersucht, fand ich nur dann einen verengten Zahnbogen, wenn gleichzeitig auch andere Deformitäten damit verbunden waren.

Zu dieser eben dargelegten Ansicht bestimmte mich die Untersuchung zweier jüngerer Brüder der eben erwähnten beiden Damen.

Fig. 49 zeigt den Oberkiefer des älteren Bruders, 11 Jahre alt. Beide linken Milchmolares sind noch vorhanden, rechts war der erste entfernt worden und der erste Bicuspis war eben im Durchbruch begriffen. Die Eckzähne waren ebenfalls im Durchtreten, und die längst gewechselten Schneidezähne hatten bereits jene, beiden Schwestern so eigenthümliche V-Form angenommen. Sie standen einen halben Zoll vor den unteren.

Man sieht deutlich aus dem Bilde, dafs hier durchaus kein Raummangel vorhanden ist, der das Vorstehen dieser Zähne erklärlich machen könnte. Es ist Raum genug für alle Zähne, nichtsdestoweniger ist der Zahnbogen abnorm geformt und wird früher oder später regulirt werden müssen.

Der Knabe hat niemals am Daumen gelutscht und seine geistige und physische Entwickelung ist vollständig normal. Wenn die Annahme correct ist, dafs es sich bei den Schwestern um eine erbliche Deformität handelt, so dürfen wir auch bei dem Bruder dasselbe voraussetzen, und auch bei anderen Gliedern derselben Familie müfste sich eine gleiche Anomalie an den bleibenden Zähnen zeigen.

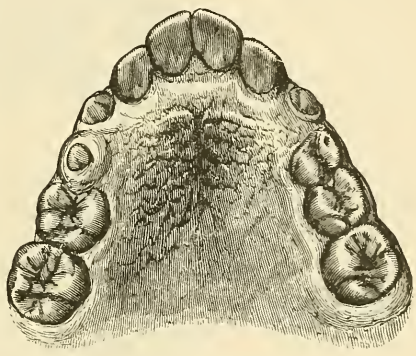

Fig. 49.

Aber eine andere Schwester, etwa 14 Jahre alt, besitzt einen vollständig regelmäfsigen und symmetrischen Zahnbogen, und ein jüngerer Bruder von etwa 6 Jahren der nur die Milchzähne und die seinem Alter entsprechenden ersten Molarzähne hat, zeigt ebenfalls nicht die geringste Spur eines V-förmigen Zahnbogens.

Zufolge dieser Beobachtungen mufs ich zu dem Schlusse gelangen, dafs eine unregelmäfsige Zahnstellung, selbst bei erblicher Neigung, im Voraus durchaus nicht diagnosticirt werden kann, und dafs der sogenannte V-förmige Zahnbogen durchaus nicht darauf hinweist, dafs das betreffende Individuum idiotisch ist, oder Anlage hat, es zu werden.

Fig. 50 und Fig. 51 zeigen Modelle eines Falles, den ich eben behandle. Patientin ist eine Deutsche, 15 Jahre alt und ziemlich grofs für ihr Alter. Sie ist blond und eine anmuthige Erscheinung. Die Backen zeigen natürliche Cónturen und die Deformität ist daher nur auf die Zahnbogen und die Zähne beschränkt. Die Tonsillen sind nicht vergröfsert, sondern verhältnifsmäfsig sehr klein, und in ihrer geistigen

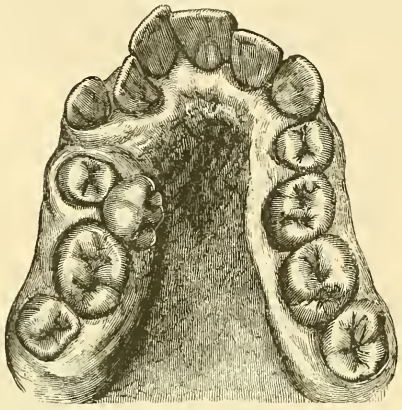

Fig. 50.

Entwickelung steht sie fast über der gesellschaftlichen Sphäre, in der sie sich befindet. Bei ihren übrigen Verwandten fand ich keine Spur irgend welcher erblichen Neigung zu einer Deformität.

Wie man sieht, stehen die Zähne vollständig unregelmäfsig. Die zweiten kindlichen Molarzähne sind noch vorhanden und zufolge dessen

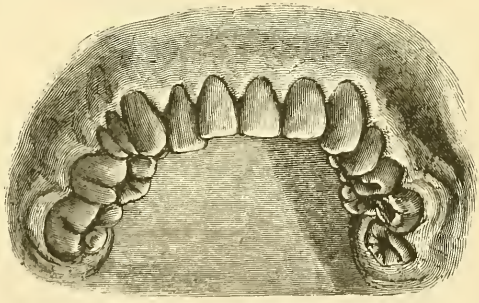

Fig. 51.

fehlen noch die zweiten bleibenden Bicuspidaten. Der Gaumen ist sicherlich der schmalste, den ich je in meinem Leben gesehen habe. Die Entfernung zwischen den beiden noch vorhandenen Milchmolarzähnen beträgt genau einen halben Zoll, während der Kiefer ungewöhnlich lang ist. Der Unterkiefer articulirt genau mit dem oberen, aber derartig, dafs die Zunge unten mehr freie Bewegung als oben hat.

Ich habe die Absicht beide Kiefer derartig auszudehnen, dafs sie mit den übrigen Gesichtszügen harmoniren, und habe zu dem Zweck vorerst den rechten Milchmolarzahn extrahirt und eine Kautschukplatte mit einer Jackschraube angelegt, wie ich sie vorher beschrieben habe. Bis jetzt bin ich mit dem Erfolge zufrieden, gedenke aber nur sehr langsam vorzugehen.

Nachstehenden Fall eines V-förmig verengten Oberkiefers, bei dem die oberen und unteren Vorderzähne weit voneinander abstanden, hat Charles Tomes veröffentlicht.

»Fälle, in denen nur die hinteren Zähne aufeinander treffen, und die Vorderzähne beim Zusammenbeifsen gar nicht zusammenkommen, sind gar nicht selten, aber da man sie entweder für unheilbar hält, oder auch glaubt, dafs wegen zu langer Dauer der Behandlung dieselbe praktisch unausführbar wird, so dürfte ein Fall, der in verhältnifsmäfsig kurzer Zeit mit gutem Erfolge regulirt wurde, von ziemlichem Interesse sein. Ehe Patientin in meine Behandlung gelangte, standen die Schneidezähne innerhalb und die Eckzähne aufserhalb des Zahnbogens und war zur

Fig. 52. Modell des Mundes vor der Behandlung.

Regulirung dieser Unregelmäfsigkeit der obere erste Bicuspis beiderseitig extrahirt worden. Doch war der Erfolg ein ziemlich ungünstiger, insofern als die Eckzähne jetzt so weit innerhalb des Zahnbogens fielen, dafs sie beim Zusammenbeifsen hinter den unteren Zähnen auftrafen.

»Bei der ersten Untersuchung fand ich Folgendes: Der Oberkiefer zeigte die gewöhnliche V-Form, die mittleren Schneidezähne berührten sich in einem spitzen Winkel und lagen theilweise übereinander. Der Gaumen war aufserordentlich tief und schmal. Bei geschlossenem Munde standen die oberen und unteren Schneidezähne $^4/_{16}$ Zoll, die rechten seitlichen Schneide- und Eckzähne $^3/_{16}$ und die linken seitlichen Schneidezähne $^2/_{16}$ Zoll auseinander, während die linken Eckzähne so unregelmäfsig

gegen einander gelagert waren, dafs ein genaues Maafs gar nicht genommen werden konnte. Die übrigen hinter den Eckzähnen stehend Zähne trafen auf einander, aber auch ihre Lagerung war eine sehr unregelmäfsige. Der zweite obere Bicuspis bifs nach innen von dem correspondirenden unteren, während von den anderen oberen Zähnen nur die zweiten Molares in normaler Weise auf die unteren auftrafen. Es mufsten daher die mittleren und seitlichen Schneidezähne, die Eckzähne und die zweiten Bicuspidaten beiderseits nach aufsen gedrängt werden (Fig. 52).

»Der erste Schritt der Behandlung bestand darin, den oberen Zahnbogen so zu erweitern, dafs die oberen Zähne, wenn erst die Kiefer überall zusammentrafen — über die unteren fallen. Da die ersten oberen Molares sehr stark cariös waren und öfters schmerzten, so wurden sie extrahirt. Dann wurde eine Kautschukplatte angelegt, welche die Bicuspidaten durch Holzkeile nach aufsen drängte, und gleichzeitig ging über die zweiten Molares eine Goldkappe, welche das Auftreffen der Bicuspidaten verhinderte und den Mund beständig offen hielt.

»Sobald die Bicuspidaten so weit nach aufsen gedrängt waren, dafs sie bei der Articulation über die unteren trafen, wurde eine andere Kautschukplatte angefertigt mit einem Golddrahte, der rings um die Schneide-, Eckzähne und Bicuspidaten griff, und aus der Lücke, die durch die Extraction der ersten Molarzähne geschaffen war, nach aufsen ging. An diesen Draht, der durch starkes Hämmern elastisch gemacht war, wurden die Schneide-, Eckzähne und Bicuspidaten durch seidene Ligaturen befestigt und ein Assistent drückte, während des Zusammenknüpfens, den Draht sehr stark nach innen gegen die Zähne. [1]) Dadurch wurden die Zähne sehr schnell nach aufsen gezogen, der V-förmige Kiefer rundete sich ab und die Zähne selber nahmen eine mehr regelmäfsige Stellung an.

Fig. 53. Die Bandage, welche dazu diente, die Kiefer zusammenzuziehen. Das Kopftuch liegt im Bilde zu weit nach hinten am Kopf.

»Nachdem dies erreicht war, versuchte ich die vorderen oberen und unteren Zähne in folgender Weise einander zu nähern.

»Ein rundes Luftkissen wurde durch ein starkes Gummi-Kopftuch

1) Jetzt würde ich eine solche Unregelmäfsigkeit nach dem Vorschlage Hutchinson's behandeln. Anstatt der seidenen Fäden würde ich einen Gummiring von hinten um den Zahnhals nach vorn führen, ihn um den Draht schlingen, ihn zurückführen und ihn dann jederseits um den zu behandelnden Zahn wieder nach innen bringen und ihn an einem Knopf in der Platte dicht hinter dem betreffenden Zahn befestigen.

befestigt, das durch zwei Bänder, die nach hinten zusammengeknüpft waren, festgehalten wurde. Siehe Fig. 53.

»Anfangs wurde zufolge des starken Druckes die Haut am Kinn etwas empfindlich, doch gab sich dies nach Einreibung mit Spirituosen, worauf man zur Vermeidung weiterer Störung geöltes Leinen zwischen Haut und Luftkissen anlegte. Dieser Verband wurde die ganze Nacht hindurch und während des gröfsten Theils des Tages getragen. Die oberen Zähne erhielten eine leichte Fixirungsplatte, um sie in ihrer neuen Lage fest zu halten. Als der Apparat angelegt wurde, bissen nur die oberen und unteren zweiten Molarzähne und die zweiten Bicuspidaten zusammen.

»Einige Wochen lang war keine Veränderung zu bemerken, bis auf eine geringe Schmerzhaftigkeit in der Articulatio temporo-maxillaris, nach dieser Zeit jedoch verengte sich der Zwischenraum zwischen den oberen und unteren Zähnen derartig, dafs man den Erfolg messen konnte, und 6 Monate nach Beginn der Behandlung (die Bandage wurde 4 Monate getragen) trafen die oberen mit den unteren Zähnen nicht allein zusammen, sondern es fielen auch sämmtliche oberen Zähne beim Zusammenbeifsen über die unteren. Siehe Fig. 54. Links ist die Articulation etwas genauer als rechts, doch scheint sich dies nicht bessern zu wollen, aber durch die Behandlung hat sich das Aussehen des Patienten nicht nur im allgemeinen aufserordentlich gehoben, sondern auch das Kauen, das früher nur unvollständig von statten ging, ist bedeutend erleichtert.

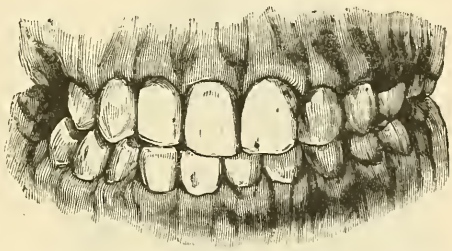

Fig. 54. Modell der Kiefer nach 6-monatlicher Behandlung.

»Bei Betrachtung dieses Falles entsteht die Frage: Kamen die Vorderzähne dadurch zusammen, dafs sich der aufsteigende Ast des Unterkiefers verlängerte, oder dadurch, dafs die Zähne, die früher zusammentrafen (d. h. die ersten Molares und Bicuspidaten) tiefer in die Alveole hineinwuchsen? Nach meiner Ansicht ist wohl das letztere das richtige, denn erstens wurden diese Zähne während der Behandlung empfindlich, andererseits aber ging die Annäherung der Kiefer, nachdem sie erst begonnen hatte, so schnell vor sich, dafs man an eine Verlängerung der Kieferäste gar nicht denken kann, ein Vorgang, der jedenfalls mehr Zeit bedurft hätte«.

Meiner eigenen Ansicht nach lag hier durchaus kein V-förmiger

Kiefer vor, denn obgleich Tomes von einem V-förmig verengten Kiefer spricht, bringt er durchaus keine Beweise dafür, dafs der Kiefer verengt war. Die Veränderungen, welche durch die Extraction der ersten oberen Bicuspidaten entstanden, betrafen nur den Alveolarrand. Wäre es ein V-förmiger Kiefer gewesen, so würde bei einer etwaigen Erweiterung des Zahnbogens in diesem jugendlichen Alter der Kiefer sich wie der in Fig. 47 abgebildete verhalten haben. Es bestand hier wahrscheinlich nur eine Verengerung des Zahnbogens allein, und scheint es mir nach den letzten Sätzen von Tomes, dafs die Kiefer selber durch die Behandlung in keiner Weise afficirt wurden.

Die folgende Fig. 55 ist das Kiefermodell einer jungen Dame von 14 Jahren. Man sieht einen spitz zulaufenden Zahnbogen, den man jedoch nicht verwechseln darf mit dem vorstehenden Bogen eines Oberkiefers, in welchem die 6 Vorderzähne nach vorn zu in einer breiten abgeflachten Curve stehen. Man hatte angenommen, dafs dieser Zahntypus durch Daumenlutschen oder durch irgend eine andere ähnliche, häfsliche Gewohnheit entstanden sei. Ich habe aber niemals gefunden, dafs eine derartige Praxis einen V-förmigen Zahnbogen erzeuge. Der in Fig. 45 abgebildete Fall giebt das Beispiel eines V-förmigen Bogens mit unzweifelhafter erblicher Anlage, wobei aber gerade durch das Daumenlutschen der vordere Zahnbogen verbreitert wurde, während die beiden Seiten des Kieferbogens unverändert blieben. In dem gegenwärtigen Falle war die Deformität des Oberkiefers lange nicht so deutlich, wie in vielen andern, aber der Einfluſs auf die äufseren Gesichtszüge war sehr auffallend.

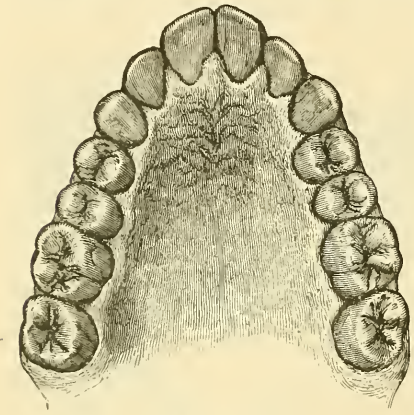

Fig. 55.

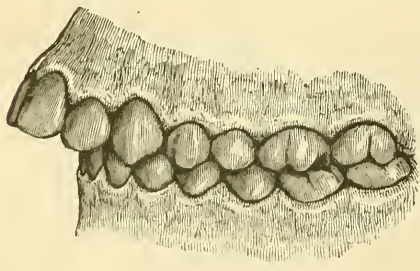

Fig. 56.

Fig. 56 zeigt das Profil beider Kiefer in ihrer Articulation. Eine so bedeutende Verschiedenheit in der Stellung der Schneidezähne des Oberkiefers zu denen des unteren mufste bei einem Kinde, dessen Gesichtszüge sonst regelmäfsig waren, eine

Veränderung hervorbringen, die fast an Deformität grenzte. Nichtsdestoweniger trafen die Kauflächen der einzelnen Zähne ganz regelmäfsig aufeinander.

Der Bogen des Unterkiefers war wohl geformt, an den Seiten nicht zusammengedrückt und vollständig normal, kurz der ganze Kiefer war so vollkommen, wie ich ihn niemals bei irgend einer Deformität des Oberkiefers gesehen habe. In allen mir bekannten Fällen war da, wo bei unregelmäfsigem Oberkiefer der Unterkiefer wohl geformt war, die Articulation niemals eine correcte, und stets schlossen die unteren Bicuspidaten und Molarzähne nach aufsen von ihren oberen Antagonisten.

Ich konnte mir zuerst diese Anomalie nicht erklären, bis ich beim genauen Studium der Modelle fand, dafs die unteren Zähne immer mit einem oberen Zahn articulirten, der hinter dem stand, mit welchem sie eigentlich articuliren sollten, d. h. der erste untere Bicuspis griff zwischen den beiden oberen Bicuspidaten ein, während beim normalen Bifs der erste untere Bicuspis zwischen dem oberen Eckzahn und dem ersten Bicuspis eingreifen sollte. Die Gypsmodelle zeigten deutlich diese Art der Articulation, und ebenso, dafs dies deshalb so sein mufste, weil der Oberkiefer zu eng war, um in normaler Weise mit dem Unterkiefer zusammenzutreffen. Das Kind hatte die Anlage zu dieser Form des Oberkiefers von seinem Vater geerbt, bei dem die Deformität jedoch nur sehr gering ausgeprägt war. Über die Ursache, warum bei dem Kinde die Anomalie stärker entwickelt war, habe ich mich bereits in den ersten Kapiteln weitläufig ausgesprochen.

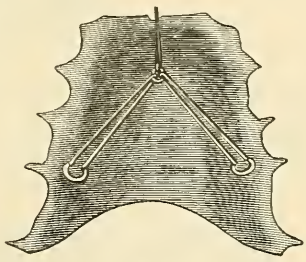

Fig. 57.

Zur Beseitigung dieser Deformität mufste zuerst der Oberkiefer erweitert werden, und die Behandlung bestand daher nothwendiger Weise in drei verschiedenen Operationen:

1) in Erweiterung des oberen Bogens, so dafs die unteren Zähne nicht mehr wie früher articuliren konnten,
2) in Erzeugung einer neuen Articulation und
3) darin, dafs man den spitzen Winkel, in welchem die mittleren Schneidezähne zusammentrafen, abstumpfte.

Fig. 57 zeigt den sehr einfachen Apparat, der zur Verwendung kam. Es ist eine dünne Kautschukplatte, welche genau an alle Zähne heranreicht, und nur die mittleren Schneidezähne freiläfst. Rechts und links an der Platte wurden zwei mehr als halbkreisförmige Ausschnitte gemacht,

um 2 Gummiringe daran zu befestigen. Durch beide Ringe ging ein starker Faden. Nun wurde die Platte eingeführt und der Faden durch die mittleren Schneidezähne gezogen, und dort an einer kleinen Platte befestigt, die horizontal an die mittleren Schneidezähne gelegt wurde. Diese kleine Platte war etwa $^1/_8$ Zoll lang. Das Bild zeigt die Gummiringe nicht in ihrer vollständigen Ausdehnung. Im Munde reichten sie bis dicht an die lingualen Flächen der Zähne. Als ich den Apparat einführte, klemmte ich dünne Gummikeile zwischen die Eckzähne, Bicuspidaten und Mahlzähne. Es ist mir nicht klar, wie weit diese Keile an der Beseitigung der Deformität betheiligt waren; denn zwei oder drei Tage darauf stiefsen mir Bedenken auf, sie möchten der Operation hinderlich sein, und ich entfernte sie deshalb. Es hing daher die ganze Correctur der Deformität einzig und allein von der in Fig. 57 abgebildeten Platte ab.

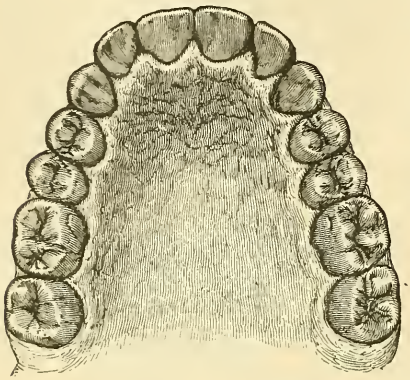

Fig. 58.

Zwei Wochen nach Beginn der Behandlung nahm ich die Modelle die in Fig. 58 und 59 abgebildet sind, am Ende der nächsten Woche führte ich eine Fixationsplatte ein und entliefs die Patientin. Ein Blick auf die beiden Bilder wird besser als alle Beschreibung den Erfolg meiner angewendeten Methode erklären.

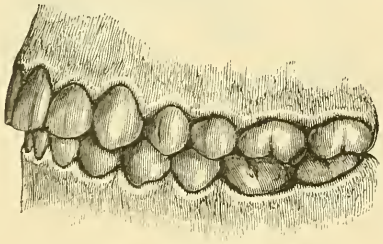

Fig. 59.

Wer sich nicht vielfach mit Regulirung von Zähnen beschäftigt hat, dem wird es unverständlich sein, wie ein so einfacher Apparat solche Resultate erzeugen kann, aber dieser Apparat ist eben nur die logische Ausführung ganz bekannter mechanischer Gesetze.

Der nächste Fall betrifft eine junge Dame von 14 Jahren, und Fig. 60 zeigt, dafs die sämmtlichen Zähne des Unterkiefers über die des oberen hinübergriffen. Schon die äufseren Gesichtszüge zeigten, dafs der Unterkiefer weder zu grofs, noch zu weit, noch zu lang war: dies

ersah man schon aus der Vergleichung des unteren mit dem oberen Gesichtstheile und dem Kopfe, und ferner, dafs die Deformität dadurch entstand, dafs der obere Alveolarrand mit den Zähnen relativ zu sehr verengt war. Dem oberflächlichen Beobachter erschienen Kinn und

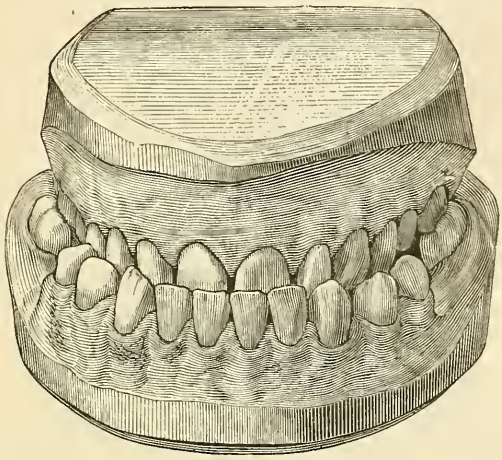

Fig. 60.

Unterlippe zu voll, während für den Kenner Oberlippe, Backen und Nase zu sehr eingefallen waren.

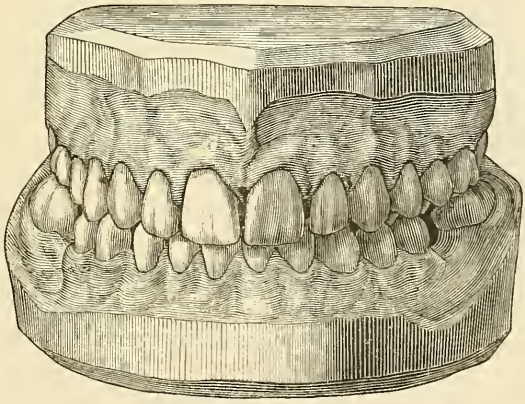

Fig. 61.

Schon 6 Tage nach der Behandlung kamen die oberen Schneidezähne über die unteren, und schon nach 20 Tagen trafen sämmtliche Zähne des Oberkiefers über die des unteren auf, wie dies Fig. 61 zeigt.

Nach dieser Zeit erhielt Patientin noch eine Fixirungsplatte, die sie mit einigen Unterbrechungen mehrere Monate lang trug. Das ganze

Gesicht hatte eine vollständige Veränderung erfahren, und da die einzelnen Gesichtszüge angenehm geformt und symmetrisch waren, konnte man jetzt den ganzen Gesichtsausdruck sogar als ungewöhnlich schön bezeichnen.

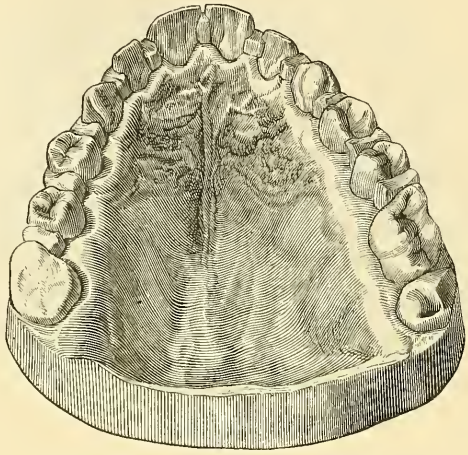

Fig. 62.

Die Behandlung war eine sehr einfache. Es wurden dünne Gummikeile zwischen die einzelnen Zähne (Fig. 62) und aufserdem eine Fixationsplatte (Fig. 63) eingeführt.

Fig. 63.

Diese letztere verhinderte die etwaige Vorwärtsbewegung (d. h. nach dem Centrum hin) der einzelnen Zähne, und zweitens, was ebenso wichtig war, es gingen die Spitzen der Platte zwischen alle Zähne hinein, wodurch jeder einzelne Keil verhindert wurde gegen das Zahnfleisch hinzuschlüpfen und dasselbe zu reizen. Patientin wurde täglich, so lange die Keile im Munde safsen, genau beobachtet; sobald sie nicht mehr dick genug waren, wurden neue, etwas dickere eingeführt, und Patientin hatte davon nicht mehr Schmerzen, als bei Einführung eines einzigen Keiles zwischen zwei Zähne, um wie man dies thut, Platz zum späteren Plombiren zu gewinnen.

Es sind jetzt 8 Jahre her, seitdem die Behandlung vorgenommen wurde, und noch heute stehen die Zähne so wie wir sie gerichtet hatten.

Dieser eine Fall genügt wohl, um die Anwendung der Gummi-Keile für zahnärztliche Zwecke näher zu erläutern.

Fig. 64 zeigt Ober- und Unterkiefer eines 9jährigen Kindes, dessen Eltern vollkommen normale Zahnreihen besafsen. Besonders die Mutter hatte sehr intelligente, regelmäfsige angenehme Gesichtszüge und schöne grofse Zähne. Eine ältere Schwester zeigte denselben Gesichtsausdruck und dieselben regelmäfsigen, wohl entwickelten Zähne in beiden Kiefern. Bei unserer Patientin standen aber die Schneidezähne stark vor und liefsen den Oberkiefer übermäfsig dick erscheinen. Die unteren Zähne waren normal. Weder war die Zahnstellung von Vater oder Mutter, oder Grofseltern ererbt, noch fand sich eine ähnliche Deformität bei irgend einem anderen Familiengliede, mütter- oder väterlicherseits. Das Kind hatte niemals am Daumen gelutscht oder je einer ähnlichen, häfslichen Angewohnheit gefröhnt.

Als mir das Kind zuerst vorgestellt wurde, entschied ich mich vorläufig zu nichts, indem ich es für möglich hielt, dafs die Wirkung der

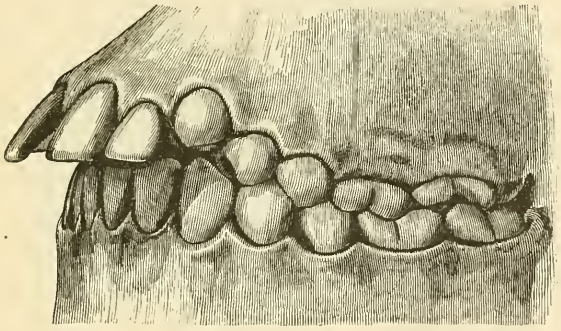

Fig. 64.

Oberlippe allmählich die weiter vortretenden Zähne nach innen drücken könnte.

Ich wartete 4 Jahre, bis das Mädchen 13 Jahre alt wurde, und da in dieser Zeit die Deformität sich mehr und mehr verschlimmerte, die Oberlippe immer weiter vorgeschoben wurde und schliefslich nicht mehr die Unterlippe berühren konnte, so entschlofs ich mich endlich zu einer Behandlung.

Mittlerweile waren sämmtliche permanente Zähne, die in diesem Alter durchtreten müssen, durchgebrochen, sämmtliche Zähne hinter den Eckzähnen articulirten normal mit ihren Antagonisten, aber die Schneidezähne standen weit von einander ab nach vorn, und sahen aus, als ob sie viel zu lang wären.

Es wurde zuerst eine Schiene aus Gold gemacht, welche die Schneideflächen der Schneidezähne bedeckte und dicht den Eckzähnen auflag.

Eine Kautschukplatte bedeckte den Gaumen, doch reichte sie nicht bis an die Vorderzähne, um diesen Platz zum Zurückweichen zu gewähren. Gummiringe wurden an den hinteren Theil der Platte befestigt, welche ebenso, wie in dem früher beschriebenen Falle um die Goldschiene herumgezogen wurden. Dieser Apparat, dessen Wirkung sehr leicht aus den vorhergehenden Fällen ersichtlich ist, wurde eine Zeit lang getragen, und da fand sich folgendes. Es hatte sich wohl der Zahnbogen vorn etwas contrahirt, so dafs die oberen mit den unteren Zähnen zusammentrafen, aber immerhin war der Bogen nicht weit genug. Ich fand nun, dafs ich ohne Entfernung eines Zahnes hier nicht weiter vorgehen konnte, und extrahirte zufolge dessen den ersten Bicuspis rechts und links. Ferner aber erschienen die Schneidezähne dadurch, dafs sie

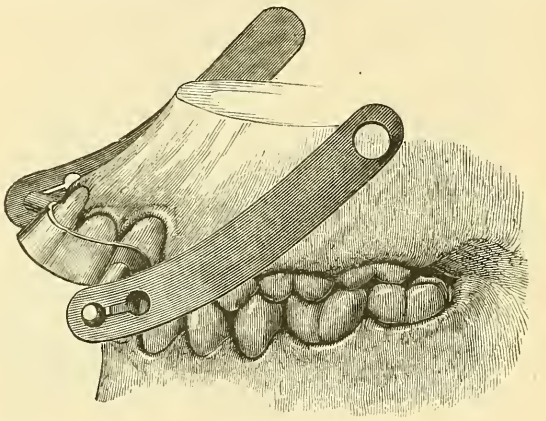

Fig. 65.

mehr nach innen standen, etwas länger. Ich glaube nicht, dafs die Zähne wirklich verlängert waren, aber, da sie jetzt mehr vertical standen, so erschien ihre ohnehin bedeutende Länge noch viel bedeutender. Es wurde nun klar, dafs ein weiterer Druck nach derselben Richtung hin die oberen Zähne soweit herunterbringen würde, dafs sie die unteren Zähne vollständig überragten und verdeckten, wodurch eine neue Anomalie entstehen würde.

Zufolge dessen kam ich auf die Idee, die Kronen der oberen Zähne dadurch mehr zu verkürzen, dafs ich sie mehr in den Kiefer hineindrängte.

Ich behielt den oben beschriebenen Apparat bei, befestigte aber an der Goldschiene gegenüber den Eckzähnen einen etwa halbzölligen Knopf, der jederseits aus dem Mundwinkel herausragte (Fig. 65).

Die beiden Arme, die nach oben und aufsen von der Backe hervor-

treten, bestanden aus Messing und wurden durch elastische Ligaturen an einer Lederkappe befestigt, die genau auf dem Scheitel aufsafs (Fig. 66).

Der ganze Apparat wurde in folgender Weise angebracht. Zuerst wurde die Kautschukplatte in den Mund eingeführt und dann die Gummiligatur, wie früher beschrieben an der Goldschiene befestigt. Dann wurde die Lederkappe aufgesetzt und dieselbe vermittelst der starken elastischen Bänder an den Messingarm befestigt. An der Lederkappe befand sich zu diesem Zwecke rechts und links ein starker Knopf. Aus

Fig. 66.

der Besichtigung des Bildes (Fig. 66) kann man die Wirkung sehr leicht erkennen.

Der äufsere Druck trieb die Zähne mehr und mehr in den Kiefer hinein, während der Druck von innen sie nach hinten zu dirigirte. Dieser Apparat genirte Patientin nur in Bezug auf das äufsere Ansehen und wurde 3 Monate lang fortwährend getragen. Nach dieser Zeit nur noch 2 Monate lang des Nachts und mitunter kurze Zeit im Laufe des Tages. Dadurch wurden die 6 vorderen Zähne so weit nach hinten geschoben, dafs die Eckzähne mit den zweiten Bicuspidaten in Berührung kamen und ebenso wurden die Schneidezähne um ein Viertel ihrer Kronenlänge in den Kiefer zurückgedrängt, so dafs die Familienähnlichkeit in Bezug auf Mund und Gesicht wieder hergestellt wurde. Das Resultat sieht man in Fig. 67.

Meiner Ansicht nach ist dies der erste Versuch, der je gemacht worden ist, Zähne die durch natürliche Ursachen zu lang wurden, wieder in den Kiefer zurückzudrängen.

Jedenfalls fand hierbei eine Resorption der Alveolarwände statt und ist dieser Fall keineswegs zu verwechseln mit denen, wo Zähne, die durch irgend ein Trauma länger geworden; durch Druck wiederum in die Alveole zurückkehrten. In diesem Falle findet weder Resorption noch neue Anlagerung von Knochensubstanz statt.

Ich darf jedoch nicht unerwähnt lassen, welche nachtheilige Folgen in diesem Falle durch die Nachläfsigkeit und Sorglosigkeit der Patientin später eintraten.

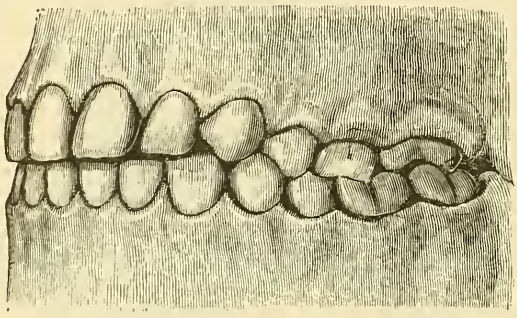

Fig. 67.

Ehe ich die junge Dame entliefs, erhielt sie von mir noch eine Fixationsplatte, und ich hatte ihr gestattet, da sie eine Reise nach Europa unternehmen wollte, mich erst wieder nach 4 Monaten zu besuchen, aber unter der Bedingung, dafs sie die Platte fortwährend trage. Auf dem Schiffe jedoch wurde Patientin seekrank, sie entfernte die Platte und vergafs sie wieder einzulegen. Als sie nach $1^1/_2$ Jahren nach Amerika zurückkehrte, pafste die Platte nicht mehr, und als sie sich mir vorstellte, waren die Zähne in noch viel gröfserer Unordnung, als zu der Zeit, in welcher ich die Behandlung begann. Jetzt aber versagte ich meine Hilfe, weil ich fürchtete, dafs zufolge des höheren Alters der Patientin mehr Unheil als Vortheil durch die Behandlung entstehen könnte.

Im Jahre 1878 zeigte mir Dr. George S. Allan einen Fall von sehr stark vorstehendem Unterkiefer. Derselbe stand so weit vor, und war so ungewöhnlich weit, dafs sämmtliche untere Zähne über die oberen hinübergriffen. Da hier der Unterkiefer allein abnorm war, und die Zähne sämmtlich ganz regelmäfsig standen, so wurde die Behandlung auf den Unterkiefer selber beschränkt.

Dr. Allan berichtete über den Fall folgendermafsen. »Meine erste Idee war, zwei Kautschukplatten, eine für den Ober- und eine für den Unterkiefer herzustellen, und an jede eine schiefe Ebene anzubringen, welche beim Zusammenbeifsen den Unterkiefer nach hinten drängen sollten. Doch gab ich diesen Plan bald auf, da ich mir keinen Erfolg davon versprach. Dahingegen liefs ich das Kind die obere Platte tragen, und fertigte einen Apparat an, der in anderer Weise den Unterkiefer nach hinten schieben sollte.

»Wie man aus Fig. 68 sieht, die nach einer Photographie gefertigt wurde, bestand die Maschine aus zwei Theilen. Für den Unterkiefer stellte ich eine Messingkappe her, die das Kinn ganz genau bedeckte. An der

Fig. 68.

Kappe lagen zwei Arme mit Haken an den Enden, derartig, dafs sie durch einen leichten Druck, bald einander genähert, bald von einander entfernt werden konnten. Der obere Theil bestand aus einem einfachen Kopfnetz, das ebenfalls an jeder Seite zwei Haken trug, von denen der eine vor und der andere hinter dem Ohre sich befand. Sobald der ganze Apparat angelegt war, wurde das Kopfnetz durch vier elastische Ligaturen mit der Kinnkappe befestigt, durch welche der Unterkiefer fast direct nach hinten gedrängt wurde. Vorzugsweise verliefs ich mich darauf, dafs die unteren elastischen Bänder die Hauptarbeit besorgen sollten, die oberen sollten nur den Mund geschlossen halten, und waren gerade so stark, um beim Essen und Trinken nicht allzu sehr zu hindern.

»Die ganze Regulirung ging viel schneller von statten, als ich anfangs erwartet hatte, so dafs nach zwei Monaten die Sache ziemlich abgethan war. Nach dem ersten Monate jedoch trat ein Stillstand ein, der Kiefer wollte nicht weiter nach hinten rücken und ich konnte zuerst die Ursache nicht ergründen. Die Mutter behauptete, das Kind trüge den Apparat Tag und Nacht und alles würde so gemacht, wie ich es angeordnet hatte. Da liefs ich das Kind zu mir kommen, und beobachtete es den ganzen Tag lang, wobei ich bemerkte, dafs dasselbe beim Lesen oder Spielen das Kopfnetz unwillkürlich nach hinten schob, so dafs die elastischen Bänder aufser Wirkung gesetzt wurden. Auf diese Weise war das Räthsel gelöst, Mutter und Kind wurden von neuem instruirt, dafs das Kopfnetz stets fest und in der Weise anliegen müsse, wie ich es angelegt hatte, und nun ging die Regulirung langsam und sicher vorwärts.

»Während des Sommers trug das Kind den Apparat nur des Nachts und da fand ich, dafs der Unterkiefer wieder ein wenig nach vorn vorgewichen war, aber doch nicht so weit, dafs die oberen Zähne, wie früher hinter den unteren standen. Nur der linke obere Schneidezahn berührte gerade mit der Schneidefläche den unteren«.

Der Apparat wurde jetzt von neuem angelegt und nach kurzer Zeit war wieder alles in Ordnung. Ich sehe keinen Grund ein, warum nicht in allen solchen Fällen eine ähnliche Behandlung Platz greifen könnte, und warum bei gleich jugendlichem Alter diese erfolglos sein sollte. Zuerst konnte ich freilich nicht verstehen, wie es gekommen, dafs der Kiefer so weit zurückgewichen sei, aber nach genauer Untersuchung eines Schädels und der Lagerung einzelner Theile in diesem kindlichen Alter, fand ich sofort die Lösung des Problems. Der Kiefer ist zu dieser Zeit vollständig entwickelt und verkalkt. Wenn das Kind 1 Jahr alt ist, vereinigen sich die beiden Hälften des Unterkiefers, und im 8. Jahre ist die Vereinigung eine vollständige. Zufolge dessen kann man nach dieser Zeit auf den Kiefer selber nicht mehr einwirken, sondern man kann nur die beiden Gelenkfortsätze nach hinten in die Cavitas glenoidea verschieben. Bei einem etwa 5 Jahre alten Kinde ist die Gelenkverbindung zwischen der Cavitas glenoidea und dem Condylus eine eigenthümliche. Es findet sich dann eine doppelte Synovialmembran, und zwischen derselben befindet sich der Meniscus interarticularis (Zwischengelenkknorpel). Dieser Knorpel zieht sich nach hinten und an der hinteren Seite der Condylen findet eine Resorption statt, während an der vorderen Seite neue Anlagerungen von Knochen stattfinden, so dafs bei der von uns angewendeten Behandlung die Condylen des Unterkiefers in die Cavitas glenoidea des Os temporum zurücktreten.

Fig. 69 zeigt die Stellung und Articulation der Zähne einer jungen Dame von 15 Jahren. Man sieht beide untere Eckzähne über die oberen seitlichen Schneidezähne und den unteren mittleren Schneidezahn nach aufsen über den oberen mittleren hinübergreifen. Alle 6 Vorderzähne stehen sowohl oben wie unten vollständig unregelmäfsig, doch tritt dies bei den unteren deutlicher in die Erscheinung. Aus der Anamnese ergab sich, dafs früher die oberen Schneidezähne nach innen von den unteren auftrafen, und dafs der jetzige Zustand infolge mechanischer Erweiterung des Oberkiefers entstanden war. Es war damals zur Erweiterung des Kieferbogens eine Platte benutzt worden, welche die Kaufläche der oberen Zähne bedeckte, mit welcher die unteren Zähne beim Kauen in Berührung kamen.

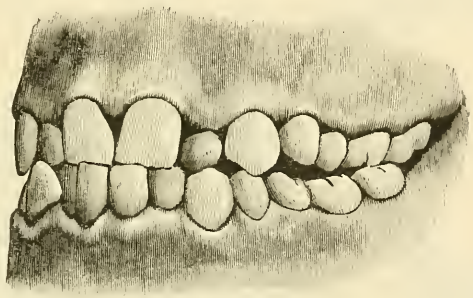

Fig. 69.

Als Patientin in meine Behandlung kam, trug sie eine Fixirungsplatte am Oberkiefer, welche in gleicher Weise die Kauflächen der Zähne bedeckte. Ich habe stets derartige Apparate für unnöthig, ja sogar für schädlich erklärt, und dieser Fall ist ein Beweis für meine Ansicht. Denn als ich die Platte entfernte, sah man, dafs die normale Articulation der Zähne so lange verhindert war, bis die Zähne oben und unten jetzt nur noch an einzelnen Punkten sich berührten, und zwar an den hintersten Molarzähnen und an den Schneidezähnen. Denn dies waren die einzigen Zähne, welche von der Platte nicht bedeckt waren, und sich deshalb frei entwickeln konnten. Nach Entfernung der Platte fand sich's, dafs beim Zusammenbeifsen der Kiefer sie da, wo die Zähne früher sich nicht berühren konnten, fast $^1/_{16}$ Zoll von einander entfernt waren.

Hier jedoch konnte die Diagnose nicht durch Betrachtung der Modelle sondern allein durch die Untersuchung des Patienten gestellt

werden. Aus dem Modelle ersieht man nicht, dafs die oberen Schneidezähne ungewöhnlich lang sind, aber nach Öffnung des Mundes zeigt es sich sofort, dafs die Wurzelspitzen der oberen Schneidezähne in einem verengten Bogen stehen. Würde man den Zahnbogen noch weiter ausdehnen, und dadurch die Kronen noch weiter herunterbringen, so würden diese ungewöhnlich lang erscheinen und dem Munde einen häfslichen Ausdruck verleihen. Ferner sah man, dafs der obere Zahnbogen bereits vollständig entwickelt war. Er war genügend breit, und war weit genug für sämmtliche Zähne. Dies veranlafste uns von jeglicher Behandlung behufs Erweiterung des Oberkiefers abzustehen.

Der Unterkiefer entsprach in seinem Umfange dem Oberkiefer, aber die vorderen Zähne standen vorn unregelmäfsig übereinander, und aufserhalb der gewöhnlichen Zahncurve. Dies ist gerade ein Fall, in welchem ich die Extraction durchaus nothwendig finde. Es ist wohl

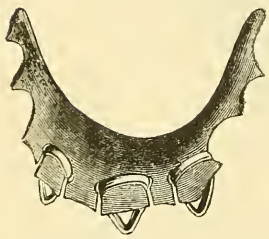

Fig. 70.

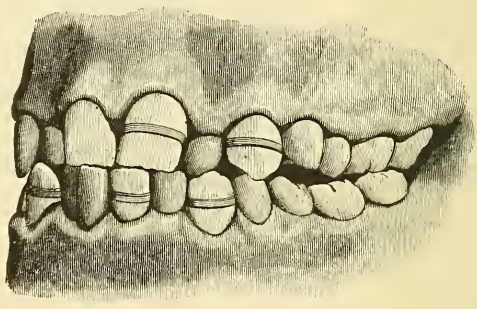

Fig. 71.

möglich alle Zähne des Unterkiefers durch Erweiterung des Zahnbogens in die richtige Curve zu bringen. Dadurch würde man aber die Verunstaltung des Mundes nur noch vermehren, denn eine so bedeutende Ausdehnung des Unterkiefers würde alle unteren vorderen Zähne nach aufsen von den oberen bringen. Jede weitere Ausdehnung des Oberkiefers würde dann die Gestalt des Mundes noch mehr verunzieren.

Es blieb daher nichts anderes übrig, als den unteren Zahnbogen zu verengern. Ich extrahirte den unteren rechten Schneidezahn, und legte sofort die Maschine Fig. 70 an. Sie bestand aus einer einfachen Kautschukplatte mit drei elastischen Ringen, von denen einer in situ über den noch stehenden unteren mittleren Schneidezahn, und die anderen über die beiden Eckzähne herumgezogen waren. Die Platte selber reichte nicht bis an diese drei betreffenden Zähne, so dafs dieselben zurückweichen konnten. Fig. 71 zeigt die Lagerung der Gummiringe.

Gleichzeitig legte ich eine Platte am Oberkiefer an. Fig. 72. um den linken seitlichen Schneidezahn nach aufsen zu drängen. An dieselbe war in der Mitte zwischen den mittleren Schneidezähnen ein Gummiring befestigt, der durch diese hindurch ging, dann um den linken mittleren Schneidezahn sich herumbog, nach hinten um den seitlichen ging, um den Eckzahn wieder herauskam, diesen umgriff, und an der Platte zwischen Eckzahn und Bicuspis befestigt wurde. Ein derartiger Apparat würde, indem er den seitlichen Schneidezahn nach aufsen drängt, den mittleren Schneidezahn und den Eckzahn nach innen ziehen, wenn es die Platte, welche diesen Zähnen dicht anliegt, nicht verhindern würde.

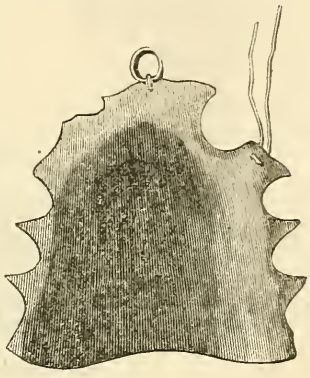

Fig. 72.

Nach 10 Tagen standen die Zähne in beiden Kiefern so wie es Fig. 73 zeigt. Im Unterkiefer war die Lücke des fehlenden mittleren Schneide-

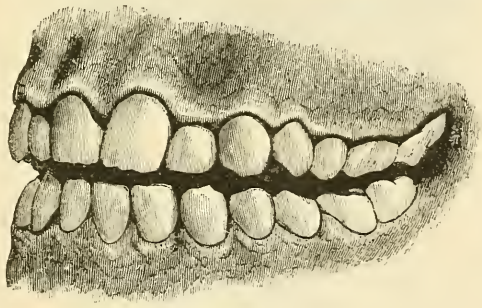

Fig. 73.

zahnes vollständig geschlossen, die Zähne standen unten nicht übermäfsig schräg gegen einander, und nur der geübte Fachmann würde hier die Abwesenheit eines Zahnes erkennen.

Der folgende Fall hat zwar viel Ähnlichkeit mit den bisher beschriebenen, aber Ursache und Behandlung desselben sind so verschiedenartig, dafs ich speciell darauf eingehen mufs.

Es handelt sich um einen Knaben von 10 Jahren (Fig. 74). Hätte ich nur das Modell gesehen, so würde ich geglaubt haben, dafs die Form des Oberkiefers wahrscheinlich durch irgend eine üble Gewohnheit, wie etwa durch Daumenlutschen erzeugt worden sei, und dafs die Behandlung nur eine Reduction des Oberkiefers erheische. Die Beobachtung des Knaben selber zeigte jedoch, dafs der Fehler hier nur im geringen Grade durch die oberen Zähne bedingt sei, und dafs die Entstellung des Gesichtsprofils mehr davon herrühre, dafs der Unterkiefer zu weit nach innen zurückweiche.

Der obere Zahnbogen war breit und wohlgeformt, der untere sowohl verengt als auch nach einwärts gebogen. Das Gesichtsprofil war bis auf die Unterlippe vollständig regelmäfsig. Letztere war so eingesunken, dafs man glauben mufste, es fehlten die Zähne. Das Kinn selber

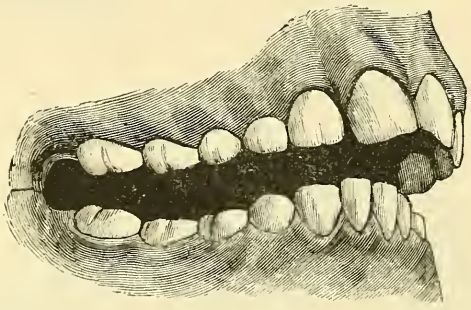

Fig. 74.

war gut entwickelt, und stand im harmonischen Verhältnifs zu den anderen Gesichtszügen.

Behufs Ausgleichung dieser Deformität wurden für Ober- und Unterkiefer je eine Platte angefertigt.

Die für den Oberkiefer zeigt Fig. 75. In der Mitte derselben war an einem Haken ein Gummiring befestigt, durch welchen ein starker Faden ging, den ich mitten durch die Schneidezähne hindurch zog und vorn an einem querliegenden $^1/_4$ Zoll langen Hölzchen befestigte, wie das bereits früher beschrieben ist.

Am Unterkiefer fehlten noch die Bicuspidaten und die bleibenden Eckzähne. Patient besafs von den bleibenden Zähnen nur die Schneidezähne und die ersten Molares. Fig. 76 giebt das Bild der hier angelegten Richtmaschine. An derselben befinden sich zwischen Schneide- und Eckzähnen goldene Halbklammern. Sie sollten die Schneidezähne zusammenhalten. Es wurden nun Gummikeile zwischen die einzelnen Zähne und ebenso zwischen Zähne und Halbklammern eingelegt.

Diese Combination schob die unteren Zähne in 2 Wochen soweit nach vorn, dafs bei gleichzeitiger Verengerung des Oberkieferbogens sich die oberen und unteren Zähne berührten. Auch in diesem Falle wurden Fixationsplatten angefertigt, die ganz wie die Richtplatten waren und

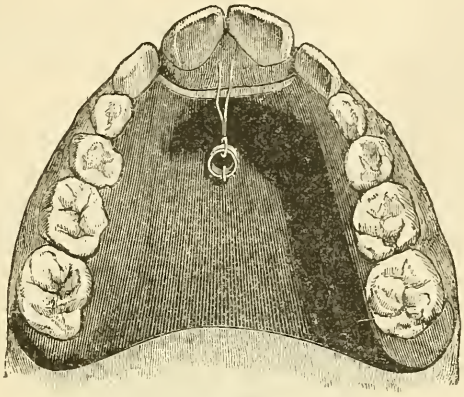

Fig. 75.

nur infolge der veränderten Lage der Zähne in anderer Weise an denselben anlagen. Sie wurden einige Monate lang getragen.

Die untere Platte war im Munde selber etwas breiter als Fig. 76 zeigt, da der Bogen erweitert werden sollte, um den durchbrechenden bleibenden Zähnen einen gröfseren Raum zu gewähren.

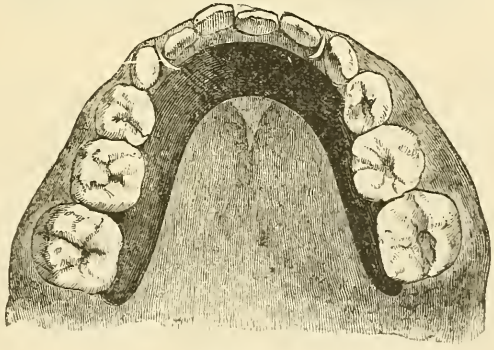

Fig. 76.

Dieser Fall ist in sofern sehr instructiv, als man daraus ersieht, dafs man behufs intelligenter Behandlung, nicht nur das Modell allein, sondern auch den Patienten selber sehen mufs, um auch ein richtiges Bild von den äufseren Gesichtszügen zu bekommen.

Der nächste Fall betrifft einen 13 Jahre alten, körperlich und geistig wohl entwickelten Knaben, bei dem die Zähne aufserordentlich unregelmäfsig standen und dessen zweite Dentition etwas verspätet war.

Bei genauer Betrachtung von Fig. 77 sieht man linksseitig noch den zweiten Milchmolaris und aufserdem die Kronen des ersten Bicuspis derselben Seite. Der Eckzahn rechtsseitig ist noch nicht vollständig durchgebrochen. Die Krone des letzteren stand beim Zusammenbeifsen nach innen vom Zahnbogen.

Beim Zusammenbeifsen — wir haben es nicht für nöthig gehalten, auch die Articulation abzubilden — standen alle Zähne hinter den Eckzähnen vollständig normal — der rechte Eckzahn und der linke mittlere Schneidezahn fielen beim Bifs nach innen, und alle übrigen Vorderzähne standen so unregelmäfsig durcheinander, wie es unsere Abbildung zeigt.

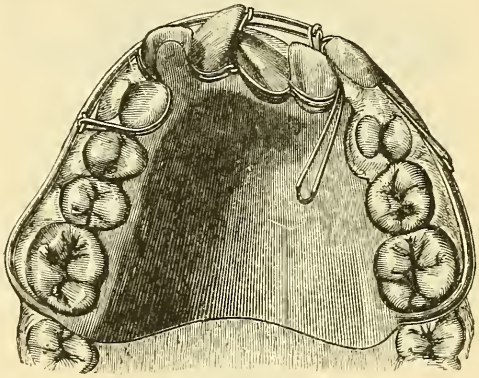

Fig. 77.

Aus der Articulation ergab es sich, dafs man den Zahnbogen hinreichend erweitern konnte, um alle Zähne in eine regelmäfsige Curve zu bringen, ohne dafs dadurch die Lippen besonders weit hervortreten würden.

Es war also hier nöthig rechtsseitig den Eckzahn nach aufsen zu drängen, den seitlichen Schneidezahn um seine Achse zu drehen und den mittleren Schneidezahn nach vorn zu drängen, und um die Achse zu drehen — linksseitig den mittleren Schneidezahn etwas zu drehen, und nach vorn zu bringen, den seitlichen Schneidezahn nach vorn zu drängen und den Eckzahn distalwärts und mehr nach innen zu schieben.

All dies wurde durch einen einzigen Apparat ins Werk gesetzt. Er bestand wie in den früheren Fällen aus einer Kautschukplatte, mit einem Golddraht, der nach aufsen um sämmtliche Zähne herumging, und aus Gummiringen, wie man dies aus Fig. 77 ersieht.

In der Platte befindet sich ein halbmondförmiger Einschnitt, in Form einer Zunge; dieser hält einen Gummiring, der zwischen dem seitlichen Schneide- und Eckzahn hindurchgeht, und sich über die labiale Fläche des Eckzahns bis zum Bicuspis herumlegt, wo er an einem Haken des Golddrahtes befestigt wird. Durch den Zug der Ligatur wird der Eckzahn distalwärts gezogen, und der Druck, den der Golddraht ausübt, drängt diesen Zahn nach innen. Die Platte reicht fast bis an den Eckzahn, damit der Gummiring nicht in das Zahnfleisch einschneide.

Gegenüber dem mittleren und seitlichen linken Eckzahn befinden sich 2 Häkchen am Golddraht, wie man dies sehr deutlich in Fig. 78 sehen kann. Auf den seitlichen Schneidezahn wirkt ein kleinerer Ring, der über ihn hinwegläuft und der an dem Häkchen in der Nähe des Eckzahns befestigt ist.

Um den mittleren linken Schneidezahn, der sowohl gedreht, wie auch nach vorn geschoben werden mufs, geht ein Gummiring, der an

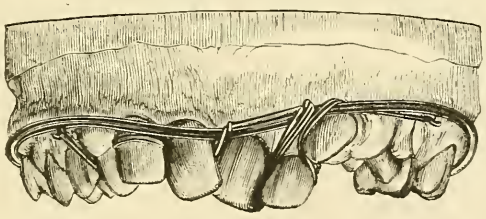

Fig. 78.

beiden Häkchen befestigt ist, und welcher diesen Zahn bis an den Golddraht ziehen wird. Würde der Gummiring nur um ein Häkchen geschlungen sein, so würde der Zahn nur bis zum Golddraht gezogen werden, ohne dafs er sich etwas drehte. Da aber der Ring auch um das Häkchen in der Nähe des Eckzahnes herumgezogen ist, so wird dadurch gleichzeitig eine Drehbewegung stattfinden.

Der rechte mittlere Schneidezahn machte jedoch, wie Fig. 77 zeigt, die gröfsten Schwierigkeiten. Man kann aus der Zeichnung kaum ersehen, wie sehr er gedreht war. Seine Schneidefläche stand fast rechtwinkelig zum Golddraht und seine labialwärts gewandte Seite lag diesem dicht an. Zuerst wurde versucht, ihn durch eine ähnliche Ligatur wie den anderen mittleren Schneidezahn zu drehen, aber erfolglos. Er war zu stark um seine Achse gedreht und ich fand nirgends einen Stützpunkt. Nachdem ich alle nur denkbaren Ligaturen angewendet hatte, führte ich ein Stückchen Pivot-Holz an der lingualen Seite des Zahnes nahe am Zahnfleisch ein. Das Stückchen Holz war etwa so

grofs, wie eine kleine Goldschraube, wie man sie jetzt zur besseren Anheftung des Goldes bei Contourfüllungen anwendet, und ist leider in der Abbildung sehr schlecht sichtbar. Würde ich damals eine solche Schraube zur Hand gehabt haben, so hätte ich sie wahrscheinlich benutzt, obgleich der hölzerne Pflock mir dieselben Dienste leistete. An diesen Pflock befestigte ich einen Gummiring und zog ihn an der Innenseite des Zahnes herum. Wie aus der Abbildung ersichtlich, lief der Ring von dem Holzpflock zwischen dem mittleren und seitlichen Schneidezahn hindurch rings um den letzteren, zwischen diesem und dem Eckzahn nach innen, um diesen herum zwischen den Bicuspis hindurch, wo er an dem dort befindlichen Häkchen des Drahtes befestigt wurde. Durch die Contraction des Gummiringes mufste sich der mittlere Schneidezahn etwas drehen, und der seitliche nach innen zurückweichen. Dies wurde aber durch ein kleineres, vorstehendes Stück der Platte verhindert, welches sich an die Lingualseite des seitlichen Schneidezahnes anlegte; ferner sollte aber auch noch der Eckzahn nach dem Drahte hingezogen werden.

Diese Combination von Platte, Draht und Ligatur regulirte die Zähne vollständig, und eine Fixationsplatte, die zuerst mit und dann ohne Drahtanhang angelegt wurde, aber genau der nun veränderten Zahnstellung Rechnung trug, hielt die Zähne so lange in ihrer neuen Stellung, bis sie vollständig fest waren.

Man darf jedoch nicht annehmen, dafs das Anfertigen und Einsetzen dieses Apparates so einfach war, wie manche aus der kurzen Beschreibung glauben dürften. Es erforderte langes Nachdenken und spannte unsere Geduld aufs äufserste an, bis wir die Principien, die uns bekannt waren, auf den speciellen Fall anwenden konnten. Zuerst probirten wir mit mehr oder weniger Erfolg allerhand Methoden behufs Anlegung und Befestigung der Ligaturen.

Die Wirkung des elastischen Ringes, der vom Centrum der Platte ausgeht und über den Eckzahn und den Golddraht geführt ist, zog stets den Draht hinunter, und drängte Platte, Draht und Ligaturen von ihrem Platze. Um dies zu verhindern, wurde ein gewichster seidener Faden um den Hals des rechten mittleren Schneidezahnes gezogen und damit der Draht festgebunden. Je näher der Eckzahn in seine richtige Stellung rückte, desto besser hielt sich der Draht in seiner Lage, und die elastischen Ligaturen gewannen gleichzeitig einen festeren Halt am Halse des Eckzahnes.

Ferner schien es bei gewissen Stadien wünschenswerth, einige Zähne in Ruhe zu lassen und gleichzeitig auf die anderen weiter einzuwirken. So wurde der linke mittlere Schneidezahn empfindlicher als alle übrigen und begann sich zu verlängern. Zufolge dessen wurde sofort jegliche

Wirkung auf denselben ausgesetzt, und er wurde vorsichtig an den Golddraht angebunden, um ihn bis zu seiner Gesundung in der einmal gewonnenen Stellung zu fixiren.

Derartige complicirte, unregelmäfsige Zahnstellungen sind sehr schwer zu behandeln. Die Neigung der Kronen und die häufig sehr eigenthümlichen Formen der Wurzeln, die damit in Verbindung stehen, machen einen anscheinend ganz einfachen Fall zu einem sehr schwierigen, und man kann niemals vorher bestimmen, wie lange wohl die Behandlung sich hinziehen dürfte. Dieser Patient war 10 Wochen in meinen Händen. Darauf aber trug er noch längere Zeit eine Fixirungsplatte. Zum Herausdrängen des Eckzahnes und des mittleren Schneidezahnes brauchten wir nur einige Tage.

Weder in diesem, noch in irgend einem anderen von mir behandelten Falle, wendete ich jemals Kappen über die unteren Zähne an, um die Kiefer, zur Vermeidung des Zusammenbeifsens auseinanderzuhalten. Ich mufs dies um so mehr betonen, als Herr Salter in seinem neuesten, sonst so vortrefflichen Werke derartige Hilfsmittel in der Behandlung von unregelmäfsigen Zahnstellungen für unentbehrlich hält. Eine solche Kappe oder Sperre, wie sie Salter nennt, wird nur dann erforderlich, wenn die Behandlung schon Wochen oder Monate erfolglos geblieben. In solchen Fällen aber verlängern sich die Molarzähne und Bicuspidaten sehr leicht, wenn ihre Berührung mit den Antagonisten zu lange Zeit verhindert wird, und aufserdem wird dadurch die Articulation auf immer vernichtet, wovon ich mich in vielen Fällen überzeugen konnte.

Fig. 79 zeigt eine Form unregelmäfsiger Zahnstellung, die man sehr häufig zu Gesicht bekommt. Bei einer jungen Dame von 14 Jahren standen die mittleren Schneidezähne in einem Winkel gegeneinander, die seitlichen fielen beim Bifs nach innen, die Eckzähne standen weit nach aufsen, und die oberen Bicuspidaten fielen wiederum etwas hinter die unteren. Durch diese unregelmäfsige Zahnstellung wurde das sonst ziemlich angenehme Gesicht ganz bedeutend entstellt.

Der Unterkiefer war wohl entwickelt, die Zähne in regelmäfsiger Lagerung und nicht allzu sehr erkrankt. Da die oberen ersten Molares rechts und links stark cariös und schmerzhaft waren, so wurden sie extrahirt, nicht aber weil ich glaubte, dafs zufolge dessen die Geraderichtung der übrigen Zähne bequemer sein würde.

In diesem Falle mufste der Zahnbogen erweitert, mufsten die Bicuspidaten nach hinten gezogen, die Eckzähne innerhalb der Zahncurve zurückgebracht, die seitlichen Schneidezähne nach aufsen gedrängt. und die mittleren Schneidezähne um ihre Achse etwas gedreht

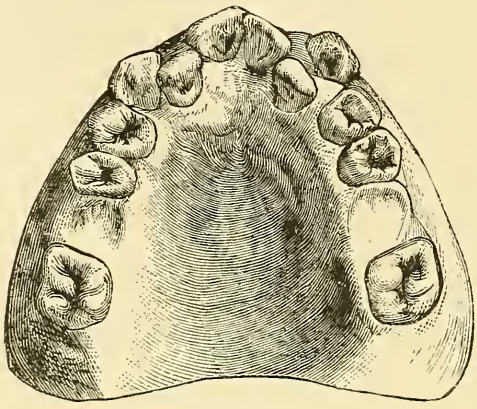

Fig. 79.

werden. Alles dieses wurde innerhalb 8 Wochen, wiederum allein durch eine Kautschukplatte und einige elastische Bänder zu Wege gebracht.

Fig. 80 giebt das Bild des Apparates. Der Gummiring *B* wurde rechts und links über den zweiten Bicuspis gezogen und etwa zwei

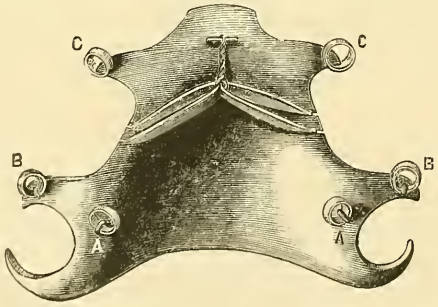

Fig. 80.

bis drei Tage getragen. Die kurz vorher ausgeführte Extraction des ersten Molaris erleichterte das Zurückgehen dieses Zahnes aufserordentlich. Darauf wurde derselbe Ring auf jeder Seite über die beiden Bicuspidaten angelegt, und gleichzeitig wurden die Ringe *A A* jeder Seite an der lingualen Seite der Bicuspidaten entlang geführt und über die betreffenden Eckzähne geschlungen. Diese elastischen Ringe

bewirkten zweierlei, sie drängten die Bicuspidaten theilweise nach aufsen, und zogen die Eckzähne nach innen und nach hinten. Später wurden die Ringe bei *B* auch noch über die Eckzähne gelegt und auf diese Weise wurde von zwei verschiedenen Seiten her ein Druck ausgeübt.

Durch die elastischen Ringe bei *C* wurden die seitlichen Schneidezähne nach aufsen gedrängt. Sie wurden zwischen Bicuspis und Eckzahn hindurch, über die labiale Fläche des letzteren geführt und über den seitlichen Schneidezahn geschlungen, und dieses Arrangement trug dazu bei die Eckzähne, die von allen Zähnen am schwierigsten fortzubewegen sind, in Ordnung zu stellen.

Sobald die Bicuspidaten und Eckzähne zurückgeschoben waren, wurden die Vorsprünge für die Häkchen bei *C* fortgefeilt, um für die zurücktretenden Eckzähne Platz zu gewinnen, die Ligaturen *B* um die labiale Seite der Eckzähne herumgeführt und um die seitlichen Schneidezähne herumgeschlungen. Als die Ligaturen *B* an den seitlichen Schneidezähnen zogen, befand sich ein Theil vor und ein Theil hinter den Bicuspidaten, aber um die Eckzähne lagen sie wieder gedoppelt.

Das Zurückweichen und Drehen der mittleren Schneidezähne wurde dann durch elastische Ligaturen und durch ein kleines hölzernes Querholz, wie man dies in der Abbildung sieht, bewerkstelligt. Es hielt aber sehr schwer, die elastischen Ligaturen an den Eckzähnen festzuhalten, bis ich auf die Idee kam, einen gewichsten seidenen Faden um den Hals jedes dieser Zähne, oberhalb ihrer dicksten Durchmesser herumzulegen und die elastischen Ligaturen daran festzubinden.

Der ganze Apparat wurde hauptsächlich durch eine Klammer um den zweiten Molarzahn und dadurch festgehalten, dafs die Platte bis dicht an die Vorderzähne reichte. Als ich die Vorsprünge für die Ringe *C C* wegfeilte, lag die Platte immer noch den seitlichen Schneidezähnen an, aber die Zurückdrängung dieser Zähne wurde weder durch die Platte, noch durch die elastischen Ringe allein bewirkt.

Die erste Wirkung des ganzen Druckes lief darauf hinaus, die oberen Zähne derartig aus ihrer Stellung zu drängen, dafs die ganze bisherige Articulation aufgehoben wurde. In einigen Tagen trafen die unteren Zähne hinter den Spitzen der seitlichen oberen Schneidezähne auf, wodurch diese dann um so schneller nach vorn gedrängt wurden.

Auf diese Weise wurde durch den normalen Unterkiefer die Regulirung der oberen Zahnreihe sehr begünstigt und ging dies dann um so schneller von statten, als die seitlichen Schneidezähne nicht mehr hinter den unteren einsetzten. An der Fixationsplatte, die nach Beendigung der Regulirung noch einige Monate lang getragen wurde, befand sich noch ein, aufsen um die Zähne herumgehender Golddraht, wie dies Fig. 44 zeigt.

Der nächste Fall kam gleich nach dem obigen in Behandlung.

Er betraf einen etwa 13 Jahre alten Knaben und eine Vergleichung von Fig. 81 mit Fig. 79 zeigt, dafs beide Fälle fast vollständig gleich waren, so dafs ich im Voraus die Dauer der Behandlung auf etwa 2—3 Monate angeben konnte. Doch lagen hier die Verhältnisse des Unterkiefers nicht so günstig.

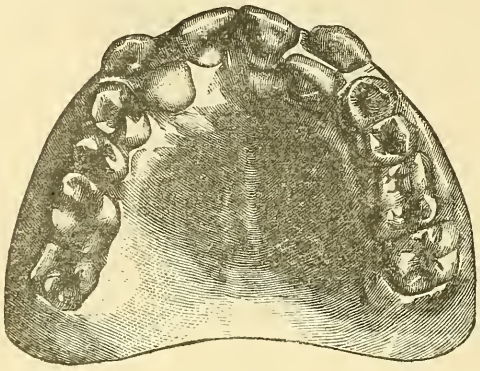

Fig. 81.

Fig. 82 zeigt die beiden Zahnreihen en face bei geschlossenem Munde. Rechts und links unten stand noch ein Milchmolaris und sämmtliche Vorderzähne waren ganz unregelmäfsig. Zuerst hielt ich den Versuch berechtigt, den oberen Zahnbogen so weit auszudehnen, dafs alle Zähne in eine regelmäfsige Curve kämen, und fertigte zu diesem Zwecke eine Platte mit einer Jackschraube an. Aufserdem wurden

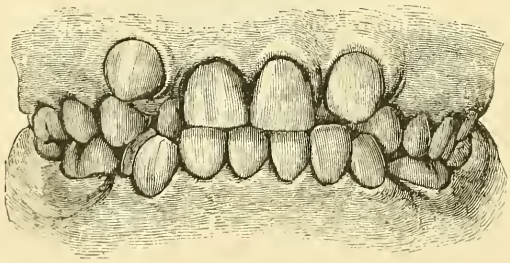

Fig. 82.

elastische Ringe um die Eckzähne und seitlichen Schneidezähne nach demselben Principe, wie in Fig. 80 angelegt. Nach einigen Wochen jedoch entdeckte ich, dafs bei gröfserer Ausdehnung des Zahnbogens der ganze Ausdruck des Mundes erheblich verändert werden dürfte.

Zufolge dessen mufste ich an die Extraction eines Zahnes denken, und da mir in dem vorigen Falle die Entfernung der beiden ersten

Molarzähne so grofse Hilfe geleistet hatte, so entfernte ich dieselben auch hier. Dadurch hatte ich Gelegenheit, die Behandlung ganz so wie vorhin einzuleiten, aber nach einigen Wochen sah ich ein, dafs mich auch dies nicht weiter führen könne.

Nun begann ich neue Experimente mit Schrauben, schiefen Ebenen, Platten mit elastischen Bändern etc., und es dauerte über 18 Monate, ehe ich nur einen irgendwie ähnlichen Erfolg wie in dem vorigen Falle erreichen konnte.

In einem Stadium der Behandlung, als ich ein Drahtband vorne um die Zähne gelegt, und daran die seitlichen Schneidezähne mit Gummiringen befestigt hatte, um sie nach aufsen zu ziehen, begannen sie sich zu verlängern und waren innerhalb 24 Stunden um die halbe Länge ihrer Kronen aus der Alveole getreten. Hätte ich hier die elastischen Ringe nicht sofort entfernt, so wären sicherlich diese Zähne verloren gewesen, aber in einigen Tagen hatten sie wieder ihre frühere Länge erreicht. Ich habe diese Zähne nachher noch eine Zeit lang beobachtet und glaube nicht, dafs durch die Verlängerung eine Verletzung der Pulpa zu Stande gekommen ist.

Nachdem sich obiger Unfall ereignet, legte ich einen neuen Apparat an, wobei ich die Kiefer geschlossen hielt. Allmählich fielen die kindlichen unteren Mahlzähne aus, die Bicuspidaten brachen durch und nun gestaltete sich die Articulation mit den unteren Zähnen bedeutend besser.

Soviel ist mir jetzt klar, dafs es in diesem Falle viel praktischer gewesen wäre, zumal Patient ein Knabe war, die seitlichen Schneidezähne herauszuziehen und die Eckzähne in die dadurch entstandene Lücke hineinzudrängen, und dies wäre um so richtiger gewesen, als auch die geopferten Molarzähne fast ganz gesund gewesen waren.

Eine höchst unregelmäfsige Zahnstellung im Ober- und Unterkiefer eines jungen Menschen von 12 Jahren zeigt Fig. 83. Es war kaum ein einziger Zahn in seiner normalen Stellung. Beide Alveolarbogen waren verengt, und besonders standen die seitlichen Zähne nach dem Centrum des Mundes zu geneigt. Die oberen ersten Molares waren fast vollständig durch Caries zerstört, die unteren waren bereits früher extrahirt worden und die zweiten Molarzähne hatten vollständig ihre Stelle eingenommen, standen aber mit der Krone der Mesiallinie zu geneigt. Am oberen ersten rechten Molaris befand sich ein Abscefs. Rechts unten stand noch der Milcheckzahn, während der bleibende Eckzahn nach aufsen von demselben durchgebrochen war.

Zuerst wurden der Milcheckzahn und die oberen ersten bleibenden Molares extrahirt, dann wurde zur Erweiterung des Zahnbogens eine Platte mit einer Jackschraube angefertigt, und jene Gummiringe angelegt, die wir für ähnliche Fälle bereits beschrieben haben.

Für den Unterkiefer wurde eine ziemlich steife Kautschukplatte hergestellt, die an die linguale Seite der Zähne hineingezwängt wurde. Als der Zahnbogen sich erweiterte, wurde die Platte erwärmt, wieder gerade gemacht und eingesetzt. Da hier vorzugsweise nur die Bi-

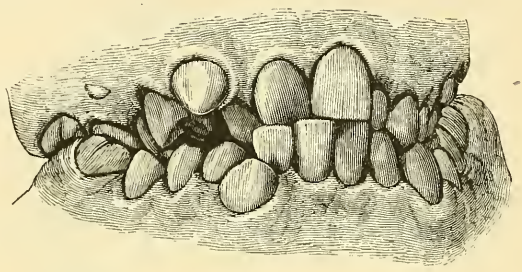

Fig. 83.

cuspidaten in mangelhafter Stellung waren, so war der untere Zahnbogen bereits in einigen Wochen verbreitert. Gleichzeitig wurden die unregelmäfsigen Vorderzähne sammt dem Eckzahn durch Gummiringe daran befestigt und in die normale Stellung gebracht.

Die später benutzten Fixationsplatten für beide Kiefer bestanden aus Kautschuk nebst Golddrähten, die hinter den Bicuspidaten befestigt waren, und nach aufsen um die Zähne herumgingen.

Dr. Mc Quillen beschreibt im Dental Cosmos (Januar 1870) einen Fall aus seiner Praxis.

»Patientin war 16 Jahre alt. Wenn sie die Kiefer schlofs, fiel rechts oben der mittlere Schneidezahn hinter den unteren mittleren und vor den unteren seitlichen. Der seitliche Schneidezahn traf hinter den unteren Eckzahn. Linksseitig fiel der obere seitliche Schneidezahn hinter den unteren und dadurch entstand eine Articulation, wie sie Fig. 84 zeigt.

»Dadurch erhielt das ganze Gesicht ein ungewöhnliches Aussehen, und hätte man die Deformität sich selber überlassen, so wäre ein permanentes Hervortreten des Unterkiefers die Folge gewesen. Die im ganzen sehr einfache Behandlung dauerte 2 Monate und der angewendete Apparat bestand aus einer silbernen Barre, etwa so dick wie eine gewöhnliche Platte für Zähne des Unterkiefers. Sie war 2 Zoll lang und $^1/_4$ Zoll breit,

und besafs vier Öffnungen, in welche mit einer dünnen, flachen Feile vom Rande aus Einschnitte gemacht wurden. Siehe das Bild in Fig. 85.

»An die Barre, welche vorn den oberen Schneidezähnen anlag, wurden Gummiringe angebracht, die über die schiefstehenden Zähne gezogen wurden. Die constante, allmähliche Contraction des Gummis zog die seitlichen Schneidezähne in den richtigen Platz des Zahnbogens. Am

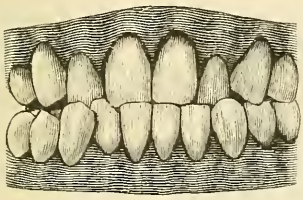

Fig. 84.

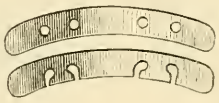

Fig. 85.

Unterkiefer wurde eine ähnliche Barre angelegt, und nachdem Patientin sich allmählich mit dem Mechanismus des Apparates vertraut gemacht hatte, konnte sie sich denselben ganz allein einsetzen«.

Fig. 86 und 87 sind ebenfalls aus der Praxis von Dr. Mc Quillen.

In Fig. 86 standen die beiden unteren seitlichen Schneidezähne stark nach einwärts, innerhalb des Zahnbogens. Auch dieser Patientin, einem Mädchen von 8 Jahren, wurde die oben beschriebene Barre mit den Gummiringen angelegt, und nach etwa 14 Tagen waren die Zähne wieder in ihrer regelmäfsigen Stellung. Sie trug dann noch kurze Zeit, bis die Zähne vollständig fest waren, eine Fixationsplatte.

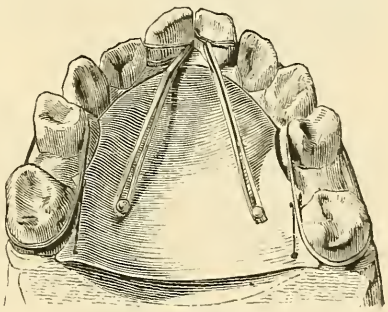

Fig. 86.

In Fig. 87 steht der rechte obere Schneidezahn weit aufserhalb des Zahnbogens. Patientin war etwa 32 Jahre alt. Seit ihrer Kindheit war sie mit einem sogenannten vorspringenden Gebifs behaftet, indem alle unteren Vorderzähne bei der Articulation über die oberen hinübergriffen. Es war der Unterkiefer in diesem Falle übernatürlich verlängert. Vor der Behandlung war der obere rechte mittlere Schneidezahn über die unteren herausgekommen und war durch das Zusammenbeifsen immer mehr und mehr herausgedrängt worden, bis er nicht allein bedeutend vorstand, sondern auch vollständig lose wurde.

»Da das Alter der Patientin eine vollständige allgemeine Regulirung nicht zuliefs, so schien es hier zweckmäfsig, nur diesen einen Zahn wieder in seine alte Lage, d. h. nach innen von den unteren Zähnen zu bringen. Dies wurde dadurch bewerkstelligt, dafs man einen Gummiring über diesen Zahn zog, ihn nach innen führte und dann um den ersten Bicuspis derselben Seite umlegte. In einigen Tagen war alles in Ordnung. Damit jedoch während der Regulirung die Vorderzähne nicht

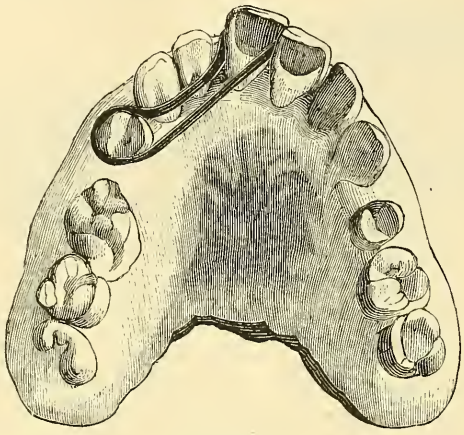

Fig. 87.

auftreffen konnten, wurde eine silberne Kappe über die Molarzähne rechts und links gelegt«.

Würden in diesem Falle die unteren Zähne nicht bei der Articulation über die oberen getreten sein, und gleichzeitig die Eckzähne und seitlichen Schneidezähne umfafst haben, so hätte man den Gummiring in dieser Weise nicht anwenden können, da dieser, indem er den mittleren Schneidezahn zum Bicuspis hinzieht, gleichzeitig den seitlichen Schneidezahn und Eckzahn nach aufsen drängt.

Die folgenden Bemerkungen und Abbildungen rühren von Prof. Flagg her. In Bezug auf Unregelmäfsigkeiten, bei denen die unteren Vorderzähne über die oberen fallen, sagt er Folgendes:

»Man hat zur Regulirung dieser Art unregelmäfsiger Zahnstellung lange Zeit nur das System der schiefen Ebenen angewendet, wodurch einerseits beim Zusammenbeifsen die oberen Zähne über die unteren hinausgedrängt wurden, und andererseits ein Zurückweichen der unteren Zähne dadurch zu Stande kam, dafs eine wenn auch nur geringe

Veränderung in dem Winkel des Unterkiefers erzielt wurde. Die Wirkung der schiefen Ebene hängt von zwei Momenten ab, erstens von der Anstrengung des Patienten selber, der mit seinen oberen Zähnen stets beim Kauen ordentlich auf die Platte aufbeifsen mufs — und zweitens von dem Drucke elastischer Bandagen, die um Kopf und Kinn angelegt sind. Vermittelst dieser Apparate werden sehr bedeutende Unregelmäfsigkeiten zuweilen in aufserordentlich kurzer Zeit gebessert. Gleichzeitig aber auch ist es nicht ungewöhnlich, dafs bei dieser Behandlungsmethode Monate vorübergehen, ehe der geringste Erfolg erzielt wird ..... Kinder schieben den Unterkiefer häufig so unglaublich weit vor, dafs die Zähne überhaupt nicht mehr zusammenkommen, und bei der geringsten Empfindlichkeit essen sie nur derartig weiche Nahrung, dafs dieselbe nur mit der Zunge im Munde herumbewegt wird und durchaus nicht mit der schiefen Ebene in Berührung

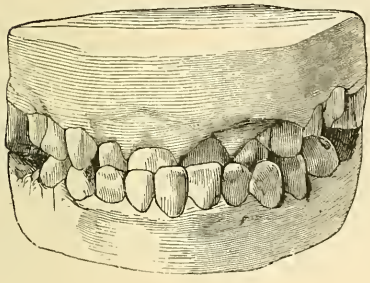

Fig. 88.

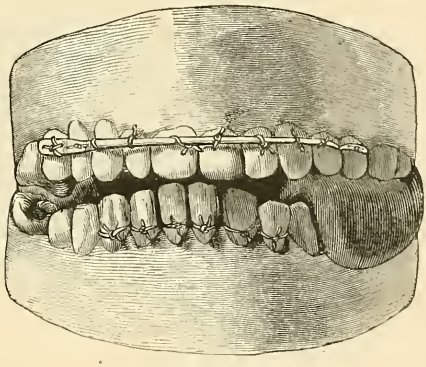

Fig. 89.

kommt ..... Ich glaube, dafs zur Regulirung von Zahnunregelmäfsigkeiten nur solche Apparate zur Anwendung kommen sollen, die ohne Beihilfe des Patienten ihre vollständige Wirkung entfalten.

»Infolgedessen habe ich schon seit Jahren die schiefen Ebenen verworfen und anstatt dessen verschiedene Combinationen von Ligaturen. Drähten und Kautschuk benutzt, die viel besser durch Modelle, als durch Worte klar gemacht werden können.

»Fig. 88. Fräulein A., 14 Jahre alt. Sie hatte früher ein ganzes Jahr lang schiefe Ebenen getragen und, da sie sich selber keine Mühe gab und aufserdem auf die etwas empfindlichen Zähne nicht beifsen wollte, so war die Behandlung erfolglos.

»Fig. 89. Vordere Ansicht. Ein Golddraht ist an die oberen Zähne befestigt. Um die unteren Zähne sind seidene Ligaturen geschlungen

und über den unteren linken Molarzähnen und Bicuspidaten liegt eine Kautschukkappe, welche das Zubeifsen verhindert. Der Golddraht wurde durch Ligaturen an die 4 oberen Bicuspidaten befestigt und ein mittlerer Schneidezahn wurde durch einen Faden nach vorn gezogen. Sobald er den Draht berührte, wurde er fest angezogen, und nachdem man auf diese Weise an den Seiten und in der Mitte feste Haltepunkte gewonnen hatte, wurden die Zähne aufserordentlich leicht und schnell in ihre normale Lage hineingebracht.

»Fig. 90 u. 91 zeigen beide Kiefer von der lingualen Seite, um die Befestigung des Drahtes an den oberen Zähnen und den Apparat zur Zurückziehung der unteren Zähne zu verdeutlichen. Es wurden um die zweiten unteren Molarzähne seidene Ligaturen herumgezogen (die beiden unteren ersten Molarzähne waren schon früher von dem Zahnarzt,

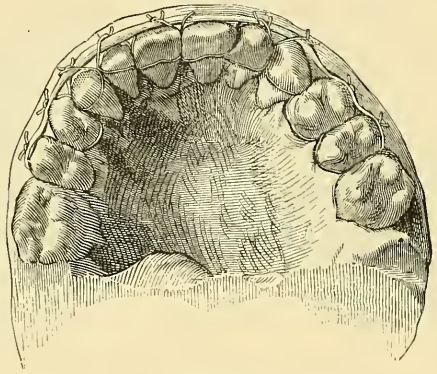

Fig. 90.

der zuerst die Behandlung hatte, extrahirt worden). An diese Zähne wurden nun Gummiringe befestigt, und um die unteren Vorderzähne wurde ein seidener Faden gezogen, so dafs die beiden Ringe sich ausdehnten, wie man dies deutlich in Fig. 91 sieht.

»Wahrscheinlich ist es allgemein bekannt, dafs die permanenten unteren Zähne stets hinter den betreffenden Milchzähnen durchbrechen, und aus diesem Grunde suche ich stets die Milchzähne so lange als möglich zu erhalten. Zufolge dessen bleibt die Richtung der durchbrechenden unteren mittleren bleibenden Schneidezähne stets derartig, dafs sie hinter den oberen mittleren Schneidezähnen zu stehen kommen, und finde ich, dafs die oberen permanenten Schneidezähne bei einem Kinde nicht so durchkommen, dafs sie über die unteren fallen würden, so ziehe ich in der Regel die oberen mittleren Milchschneidezähne aus und lasse mit dem Daumen auf die linguale Fläche der mittleren

Schneidezähne einen Druck ausüben. Dabei ist die Lage des Daumens stets eine solche, dafs ganz absichtslos ein Druck nach innen auf die unteren Schneidezähne ausgeübt wird.

»Fig. 92. Fräul. L.. 7 Jahre alt. Alle oberen Milchzähne treffen hinter

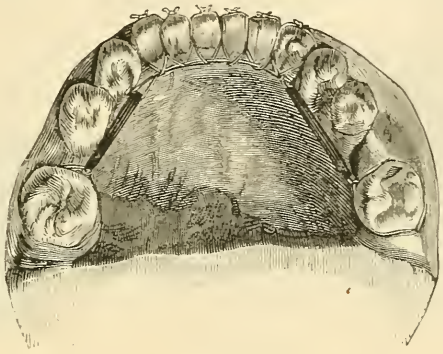

Fig. 91.

den unteren auf. Der Unterkiefer steht ziemlich auffallend vor, es ist dies eine Familieneigenthümlichkeit.

»Fig. 93. Dasselbe Gebifs von der lingualen Fläche. Es wurden die unteren Milchschneidezähne an die seitlichen gebunden, damit die unteren bleibenden mittleren Schneidezähne hinter die oberen seitlichen fallen.

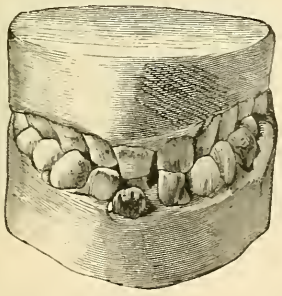

Fig. 92.

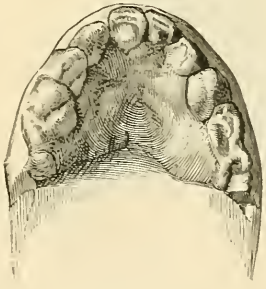

Fig. 93.

»Nach meiner Ansicht ist es die Hauptsache, dafs die mittleren Schneidezähne oben und unten normal auf einandertreffen. Betrachtet man Kiefer von Kindern unter 6 Jahren, so wird man finden, dafs die normale Stellung sämmtlicher Zähne fast stets von der normalen Lagerung der mittleren Schneidezähne abhängig ist. Denn die seitlichen

Schneidezähne entwickeln sich im Unterkiefer hinter und im Oberkiefer vor den mittleren Schneidezähnen.

»In den Kiefern Fig. 94 wurden die oberen mittleren Milchschneidezähne extrahirt, als die permanenten durchzubrechen begannen; darauf wurde das Manöver mit dem Daumen versucht, die unteren mittleren Milchschneidezähne fielen von selbst aus, und der Bifs liefs fast nichts zu wünschen übrig.

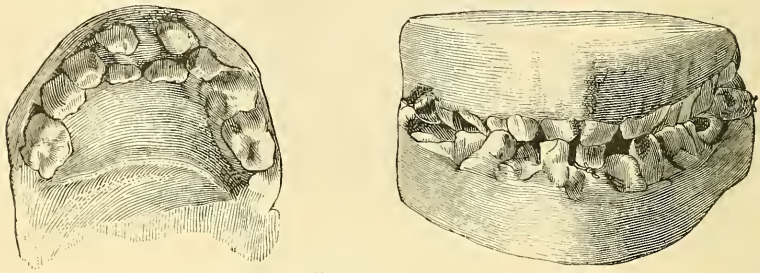

Fig. 94.

»Fig. 95 zeigt beide Kiefer von der lingualen Fläche. Um den unteren ersten bleibenden Molaris liegt eine Ligatur, an der ein Gummiring befestigt ist, der den mittleren linken Schneidezahn nicht allzukräftig nach innen zieht. Der Ring wurde Morgens 8 Uhr angelegt und Abends 7 Uhr entfernt. Der Zahn war vollständig hinter seinen Antagonisten

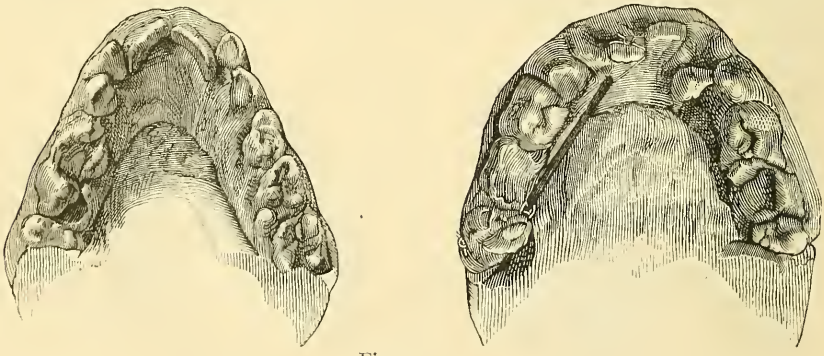

Fig. 95.

zurückgegangen. Sobald die anderen beiden Zähne weit genug durchgebrochen sind (was wahrscheinlich in 3 Wochen geschehen ist), werden sie nach derselben Methode behandelt werden.

»Um bei dieser Behandlungsmethode gute Resultate zu erzielen, mufs man es aber verstehen einen ordentlichen Knoten um die Zähne anzulegen, da die Zähne, um die es sich hier meistens handelt,

so eigenthümlich geformt, abgerundet und glatt sind, dafs man mit einem gewöhnlichen Knoten nichts ausrichten wird. Am besten sind hier die sogenannten ∞Touren, die man aber nur nach langer Übung ordentlich anlegen lernt.

»Fig. 96. zeigt eine unregelmäfsige Zahnstellung an beiden Kiefern bei einer jungen Dame von 14 Jahren. Vor der Geraderichtung wurden

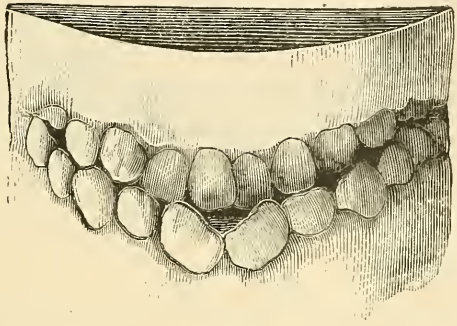

Fig. 96.

die ersten Bicuspidaten oben und unten extrahirt. Um den unteren ersten Molaris und ersten Bicuspis und Eckzahn wurde ein Gummiring gelegt, wodurch die beiden letzteren Zähne nach hinten gezogen wurden. Gleichzeitig wurde eine seidene Ligatur Fig. 97 in der Weise um die unteren Schneidezähne geschlungen, dafs der vorstehende linke mittlere Schneidezahn nach innen gezogen wurde.

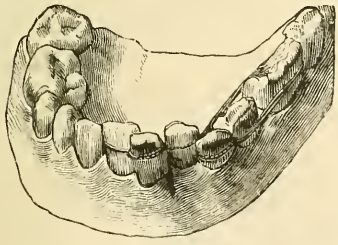

Fig. 97.

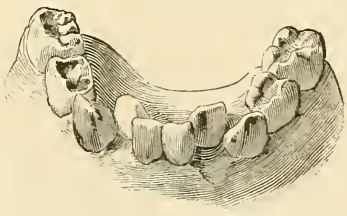

Fig. 98.

»Für den Oberkiefer wurde eine Platte angefertigt, und durch seidene Fäden an die ersten Molares befestigt. In der Platte selber staken 2 Stifte für 2 Gummiringe, die durch seidene Ligaturen an die mittleren Schneidezähne so befestigt wurden (Fig. 98), dafs sie auf die mesiale Seite derselben einen Zug ausübten. Andere Ligaturen waren so arrangirt, dafs sie jede Seitenfläche der mittleren Schneidezähne anzogen. Sie gingen von der lingualen Seite, zwischen dem mittleren und seitlichen

Schneidezahn hindurch und liefen über die labialen und buccalen Flächen der anderen Zähne bis zu dem ersten Molaris jeder Seite. Um den ersten Bicuspis und Molaris jeder Seite wurde aufserdem noch ein Gummiring gelegt, um dieselben noch etwas näher an einander zu bringen, und so

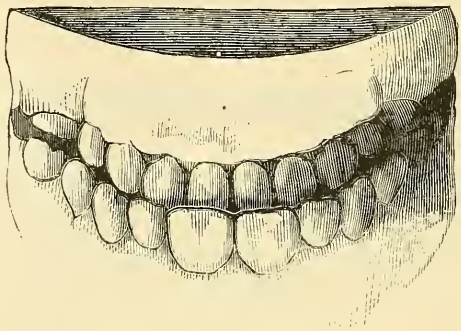

Fig. 99.

Raum für das bessere Arrangement der mittleren Schneidezähne zu schaffen.

»Auf diese Weise waren gleichzeitig 9 Ligaturen in Arbeit, welche aber allmählich eine vollständige Wirkung erzielten, wie dies Fig. 99 zeigt«.

Der folgende Fall aus der Praxis von Prof. Richardson, ist dem obigen nicht ganz unähnlich.

»Fig. 100 zeigt ziemlich genau den Charakter und die Ausdehnung, welche hier die unregelmäfsige Stellung der seitlichen Schneidezähne

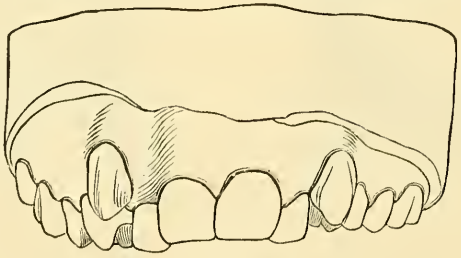

Fig. 100.

und Eckzähne angenommen hat. Der Zahnbogen selber ist seitlich etwas zusammengedrückt, und die oberen Vorderzähne stehen ziemlich auffallend über die unteren hervor. Patientin ist zwischen 12 und 13 Jahre alt, von zarter Organisation, ziemlich mager und vorwiegend nervösen Temperaments. Da der Alveolarbogen augenscheinlich zu klein war,

wurden die vorderen Bicuspidaten extrahirt. Dadurch gewann man nicht allein Raum für die aufser der Reihe stehenden Zähne, sondern man konnte auch sämmtliche, vor dem zweiten Bicuspis stehenden Zähne nach hinten rücken, und die oberen Schneidezähne mehr den unteren nähern, wodurch die etwas vorstehende Oberlippe wieder zurückfiel.

»Nach der Extraction der Bicuspidaten wurde eine enge Kautschukschiene (Fig. 101) um die 6 Vorderzähne angelegt. Mittelst hölzerner Stifte wurde dann ein Druck auf die falsch gestellten Zähne ausgeübt. Die Stifte wurden in Löcher gesteckt, welche durch die Schiene nach der Richtung hin gebohrt waren, nach welcher man die Zähne hin bewegen wollte. Es lagen also die Stifte gegen die lingual-mesiale Seite der seitlichen Schneidezähne, und drängten diese nach aufsen und hinten. Die anderen Stifte gingen durch den labialen Theil der Schiene und drängten die Eckzähne nach innen und hinten.

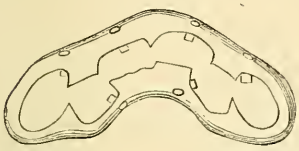

Fig. 101.

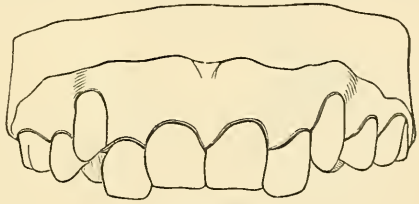

Fig. 102.

Diese Stifte standen anfangs nur wenig vor, wurden aber verlängert, sobald die Zähne sich weiter fortschoben, was nur sehr geringe Mühe verursachte. Vor Anlegung der Schiene wurde inwendig soviel aus derselben herausgeschnitten, als man Platz für die weiter rückenden Zähne wünschte. In den meisten Fällen kann Patient eine derartige Schiene selber behufs Reinigung aus dem Munde herausnehmen.

»Die mechanische Wirkung eines solchen Apparates ist leicht erklärlich. Die Schiene wurde am 4. Nov. 1872 angelegt. Am 28. waren bereits die Eckzähne soweit nach hinten gerückt, dafs sie den seitlichen Schneidezähnen Raum genug liefsen in den richtigen Zahnbogen einzutreten. Siehe Fig. 102. Aber ich fand jetzt, dafs die seitlichen Schneidezähne sich bedeutend verlängert hatten. Es hatte sich einerseits zufolge der halben Luxation eine Entzündung des Alveolarperiosts eingestellt, andererseits war die Resorption und Neubildung am Knochen zufolge des allzustarken Druckes zu schnell vor sich gegangen.

»Ohne dafs mir ein ähnlicher Fall und dessen Behandlung aus der Litteratur bekannt war, mufste ich jetzt daran denken, diese relativ verlängerten Zähne wieder kürzer zu machen. Zu diesem Zwecke wurde

eine Platte angefertigt, die im Munde festliegen konnte; vorn an den mittleren Schneidezähnen wurden wieder 2 hölzerne Stifte angebracht, welche diese Zähne nach innen drängten, aber nicht weiter, als die der lingualen Fläche anliegende Platte es gestattete. Fig. 103. Quer über die Öffnung für die seitlichen Schneidezähne lag ein elastisches Band, welches auf die Schneidefläche dieser Zähne einen Druck ausübte (Fig. 104) und dieselben in 26 Tagen so weit als nöthig in die Alveole zurückdrängte und sie auf diese Weise verkürzte. Während dieser Zeit wurde aber auch auf die Eckzähne ein Druck ausgeübt, welcher diese nicht allein nach hinten schob und nach innen zog, sondern auch gleichzeitig die Platte festhielt und die verlängerten Zähne in die Kiefer hineindrückte.

»Nachdem die seitlichen Schneidezähne wieder ihre natürliche Länge angenommen hatten, richtete sich die Behandlung nur gegen die Eckzähne, bis das Resultat, welches Fig. 104 zeigt, erreicht war.

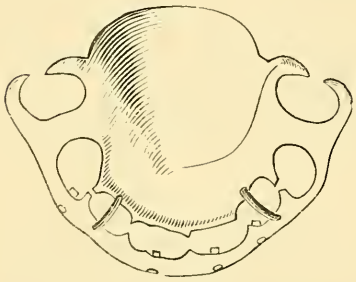

Fig. 103.

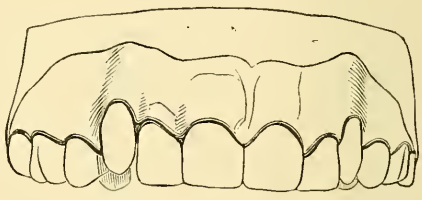

Fig. 104.

Schliefslich wurde eine Fixationsplatte angefertigt, die genau den lingualen Flächen der mittleren und seitlichen Schneidezähne anlag, und etwas Raum für die Eckzähne liefs, damit diese noch mehr in den richtigen Zahnbogen hineinfallen konnten. Im Januar 1873 wurde Patientin entlassen.

»Die Wirksamkeit der oben beschriebenen Kautschukschiene habe ich vielfach in meiner Praxis, und zwar in Fällen erprobt, die noch viel gröfsere Schwierigkeiten darboten, und kann ich sie daher als die einfachste und passendste für die meisten unregelmäfsigen Zahnstellungen empfehlen«.

Ich möchte hierbei die Aufmerksamkeit meiner Leser auf einige Punkte obiger Krankheitsgeschichte lenken.

Ich habe vielfach in meiner eigenen Praxis Verlängerung der seitlichen Schneidezähne bei der Behandlung von unregelmäfsigen Zahnstellungen gesehen, aber niemals konnte ich Beweise dafür finden, dafs

in der Alveole eine solche Ablagerung neuer Knochenmasse stattfindet, um die Verlängerung dauernd zu erhalten. In der Annahme, dafs der Druck auf irgend eine Fläche des Zahnes stets leicht eine Verdickung des Periosts erzeugt, durch welche der Zahn etwas aus der Alveole gehoben wird, habe ich die Resultate des Druckes stets sorgfältig beobachtet, und sofort denselben aufgehoben, sobald sich nur die geringste Verlängerung bemerkbar machte. Dabei hielt ich aber immer den Zahn in der einmal gewonnenen Lage zurück, und fand dann, dafs derselbe ohne jegliche Beihilfe wieder allmählich in der Alveole fest wurde. Deshalb glaube ich, dafs die Mühe, welche sich Prof. Richardson mit dem Zurückdrängen der seitlichen Schneidezähne gab, vollständig unnöthig gewesen.

Die von Prof. R. angewendete Methode war in diesem Falle jedenfalls eine ganz correcte und erfolgreiche, aber nach meiner Ansicht ist sie insofern sehr umständlich, als die häufige Erneuerung der Stifte viel mehr Mühe macht, als irgend eine andere Behandlungsweise.

Dr. Meredith White beschreibt im »Dental Cosmos« folgende Fälle.

»Fig. 105 ist die Abbildung des Oberkiefers einer jungen Dame im Alter von 15 Jahren. Die beiden fehlenden Milchmolares waren kurz vor dem Abdrucknehmen extrahirt worden. Man sieht, dafs die Eckzähne und die ersten Bicuspidaten zu weit nach vorn, und die Schneidezähne zu weit nach innen von dem Zahnbogen stehen. Ehe man die letzteren nach aufsen bewegen konnte, mufste man zuerst die Eckzähne und Bicuspidaten mehr distalwärts drängen, ohne jedoch den Mund durch einen umfangreichen Apparat zu sehr zu beengen. Es wurde daher eine Platte angefertigt, die vorn dicht den Schneidezähnen anlag. An der Platte waren Haken für Gummiringe, welche um die Bicuspidaten gelegt wurden, und dieselben in einigen Tagen in ihre richtige Stelle zurückzogen. Dasselbe geschah dann mit den Eckzähnen, aber bei diesen dauerte es 2—3 Wochen, ehe sie sich fortbewegten. Bei genauer Messung fand man, dafs die Bicuspidaten um $^1/_8$ Zoll, und die Eckzähne $^3/_8$ Zoll nach hinten gerückt waren, und da sie grofse Neigung zeigten, in ihre frühere Stellung zurückzutreten, so wurden sie an ihrem neuen Platze durch Ligaturen fest gehalten. Dann wurde an die Platte ein Golddraht befestigt, der rings um die Schneidezähne lief, und an den die letzteren angebunden wurden. Dies genügte, diese Zähne innerhalb 3 Wochen in die gewünschte Lage zu bringen.

»Mittlerweile waren die zweiten Bicuspidaten rechts und links durchgebrochen. Eine neue Platte, die genau bis an die Schneidezähne reichte, und an welcher ein feiner Bogen aus Hikoryholz, der bis an die zweiten

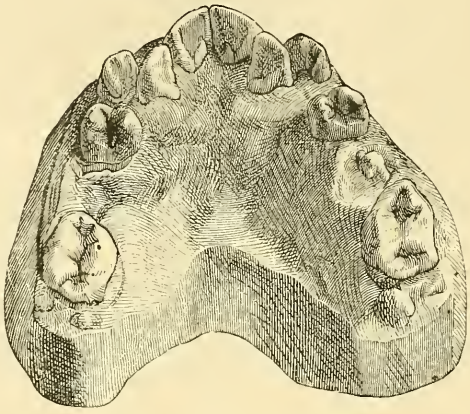

Fig. 105.

Bicuspidaten ging, befestigt war, wurde jetzt eingesetzt, und an diesen hölzernen Bogen wurden sämmtliche von ihren alten Plätzen fortgedrängten Zähne angebunden, bis sie in ihrer neuen Lage fest wurden.

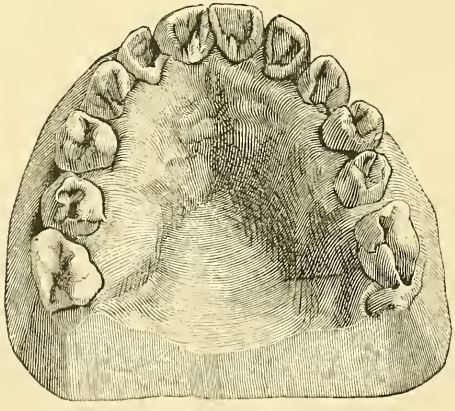

Fig. 106.

Patientin trug diese Platte noch eine Zeit lang, worauf sie vollständig geheilt entlassen wurde. Von ihrem Kiefer giebt Fig. 106 ein correctes Bild«.

Im nächsten von Dr. M. White beschriebenen Falle war Patient 20 Jahre alt und im allgemeinen vollständig gesund.

»Der rechte obere seitliche Schneidezahn fiel vollständig hinter dem unteren, und der linke traf mit der Schneidefläche direkt auf den mittleren und seitlichen unteren Schneidezahn derartig auf, dafs er bereits bis auf das Dentin vollständig abgeschliffen war. Er war daher auch kürzer als der rechte seitliche Schneidezahn. Der Bogen des Oberkiefers war gerade so weit, als der des Unterkiefers und für die seitlichen Schneidezähne war nur der halbe Raum vorhanden.

»Die Stellung der Zähne vor und nach der Behandlung sieht man am besten aus Fig. 107 und 108.

»Zur Geraderichtung dieser Zähne waren zwei Operationen erforderlich, 1) die Erweiterung des Zahnbogens und 2) die Regulirung der Zahnstellung selber. Beide Operationen wurden gleichzeitig ausgeführt. Da die labialen Flächen der seitlichen Schneidezähne etwas rundlich und in ihrer Form mehr den Eckzähnen ähnlich waren, so mufsten dieselben,

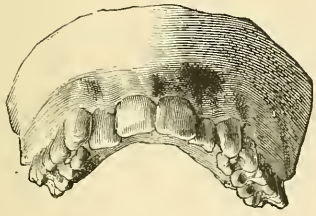

Fig. 107.

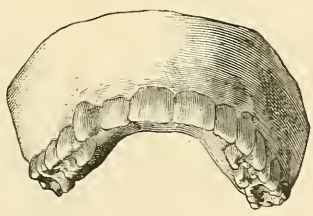

Fig. 108.

wenn man sie nach vorn drängte, gewissermafsen als Keile wirken, den Zahnbogen erweitern und gleichzeitig in ihre richtige Stellung eintreten. Dieses Resultat wurde durch eine schiefe Ebene, die am Unterkiefer angebracht war, erreicht, gleichzeitig wurde aber auch eine Platte für den Oberkiefer angefertigt. Dieselbe hatte eine über den ersten und zweiten Bicuspis jeder Seite umgelegte Kappe, an der eine Barre befestigt war, die aufsen um den vorderen Zahnbogen lag und etwa $^1/_8$ Zoll von der labialen Fläche der Zähne abstand. Um den Hals der seitlichen Schneidezähne wurden nun starke Fäden geschlungen und an diese Barre befestigt. Die Fäden wurden alle 3 Tage erneuert, um einen fortwährenden Zug auszuüben.

»Die schiefen Ebenen, welche continuirlich getragen wurden, halfen bedeutend die oberen Zähne herauszudrängen. Von Zeit zu Zeit wurde auch die Barre etwas verlängert, indem man sie herausnahm und sie mit einem Hammer auf einem Ambofs bearbeitete. Dies geschah, um für die weiter nach aufsen tretenden Zähne mehr Platz zu schaffen. Gleich-

zeitig traten auch die mittleren Schneidezähne mehr nach aufsen, wodurch der obere Zahnbogen noch mehr erweitert wurde.

»Nach dreimonatlicher Behandlung waren die Zähne an der gewünschten Stelle, und die schiefe Ebene und die Platte mit der Barre wurden nun weggelassen, dahingegen wurde für den Oberkiefer eine neue Platte angefertigt, welche sich nach vorn genau der lingualen Fläche der Vorderzähne anlegte, um diese in ihrer neuen Stellung zu fixiren. Nach weiteren zwei Monaten wurde auch diese Platte weggelassen, aber der etwas kürzere seitliche Schneidezahn störte das Aussehen doch ganz bedeutend«.

»Um diesen Zahn zu verlängern, rieth Dr. J. D. White einen Faden sehr fest um den Hals des betreffenden Zahnes, dicht am Zahnfleisch zu binden, worauf der Zahn schon in 2—3 Tagen länger werden würde. Doch mufste grofse Sorgfalt angewendet werden, um den Reiz auf das Zahnfleisch und Periost nicht zu stark einwirken zu lassen. Zähne die noch nicht vollständig durchgebrochen, könnten stets auf diese Weise verlängert werden. Zuweilen sogar kann man dies auch bei ganz entwickelten versuchen, aber bei letzteren ist der Erfolg nicht immer sicher.

»Zufolge dieses Rathes wurde der Zahn in obiger Weise behandelt und schon nach 3 Tagen fand ich, dafs derselbe etwas weiter herausragte. Nach weiteren 3 Tagen hatte sich der Zahn bedeutend verlängert, war aber ziemlich schmerzhaft. Jetzt wurde die Ligatur entfernt, und dem Patienten aufgegeben, diese Seite des Mundes einige Tage aufser Gebrauch zu setzen und zuweilen etwas gepulvertes Eis in einem kleinen Beutel an das Zahnfleisch zu halten. Nach 8 Tagen hatte die Irritation nachgelassen und der Zahn sich wieder etwas verkürzt, war aber immer noch länger als früher. Dieselbe Behandlung wurde nun jede zweite Woche erneuert, um immer dem Zahne Zeit zu geben, sich auszuruhen, und nach 6 Wochen war der Zahn lang genug. Es sind nun 2 Jahre seit dieser Zeit vergangen und bis jetzt ist durchaus kein nachtheiliger Einfluls infolge dieser Behandlung zu bemerken.

»Hierbei möchte ich noch hinzufügen, dafs während der Behandlung von Zahnunregelmäfsigkeiten mittelst eines Apparates in den ersten 15 Tagen Periostitis viel leichter auftritt, als in späterer Zeit, und dafs diese entzündlichen Erscheinungen gerade in dieser Zeit viel mehr destructiver Natur und viel schwieriger zu behandeln sind, als wenn sie in einer späteren Periode eintreten«.

Schon vor 1860 benutzte Dr. J. D. White eine Gaumenplatte, um den oberen Zahnbogen zu erweitern. »Die Platte bedeckte den ganzen Gaumen so weit als möglich, war aber mitten durchgeschnitten, so dafs sie aus zwei Hälften bestand, die durch Charniere dicht hinter den Schneidezähnen zusammengehalten wurden. Die Platte (oder die beiden Platten) ist je nachdem an die Bicuspidaten oder Molarzähne angeklammert, uud eine Spiralfeder, die rings um die Platte geht und dicht an der lingualen Seite der Vorderzähne anliegt, um so wenig wie möglich den Raum zu beengen, ist rechts und links befestigt.

»Durch die Spiralfeder (Fig. 109) werden die beiden Platten auseinandergedrängt und zufolge dessen rücken nicht allein die Zähne nach aufsen, sondern es mufs sich auch der Alveolarrand demgemäfs erweitern. Besonders wird ein solcher Apparat nothwendig, wenn die Regulirung der Zähne beginnen soll, ehe noch die Wurzeln vollständig entwickelt

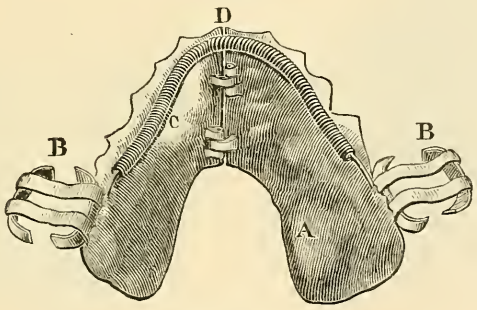

Fig. 109.

sind. Wir wendeten diesen Apparat vor einem Jahre bei einem etwa 8 Jahre alten Kinde an. Es waren erst die ersten bleibenden Molares und die vorderen Schneidezähne durchgetreten. Der ganze obere Zahnbogen fiel mit sämmtlichen Zähnen hinter die unteren. Der ganze untere Gesichtsrand sah dadurch wie geschwollen aus, während die Backen unterhalb des Auges wie eingefallen erschienen. Dabei war der ganze Gaumen so contrahirt, dafs er mehr wie eine Fissur aussah. Selbstverständlich waren bei dem Alter des Kindes die Wurzeln der Milchmolarzähne bereits theilweise resorbirt und hätte man versucht diese nach aufsen zu drängen, so würde man deren Resorption unnöthig beschleunigt haben, so dafs sie zu früh abgefallen wären, und aufserdem wären die Kronen der bleibenden Zähne wahrscheinlich nicht sobald gefolgt.

»Wir hielten es hier für nothwendig, nicht allein den Zahnbogen, sondern auch den ganzen Kiefer vollständig auszudehnen. Es gelang

uns dies vorzüglich, der Kiefer entwickelte sich sehr gut, in ungefähr 12 Monaten lag der ganze obere Zahnbogen über den unteren, und der Gesichtsausdruck des Kindes hatte sich in dieser Zeit so zum Besseren geändert, dafs es kaum von Fernerstehenden wieder erkannt worden wäre. Auch hier wurde nachträglich noch eine Fixationsplatte so lange getragen, bis die ersten kindlichen Molares durch die Bicuspidaten ersetzt, und letztere so lang geworden waren, dafs sie mit den unteren beim Bifs zusammentrafen, und dann nicht mehr aus ihrer Stellung gerückt werden konnten«.

Im Jahre 1859 behandelte Dr. Westcott eine unregelmäfsige Zahnstellung, welche die vollständige Ausweitung des ganzen Oberkiefers nöthig machte. In seinem Berichte im Dental Cosmos malt er die Schwierigkeiten in der Behandlung mit so grellen Farben, dafs

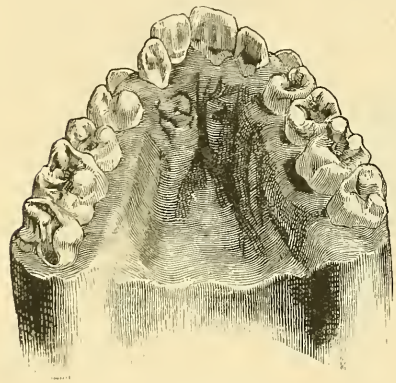

Fig. 110.

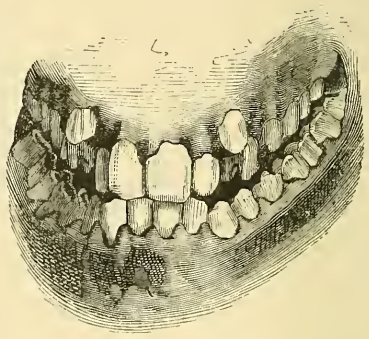

Fig. 111.

es eigentlich jeden gewöhnlichen Zahnarzt abschrecken müfste, jemals eine Behandlung derartiger Unregelmäfsigkeiten zu unternehmen.

Fig. 110 zeigt die Zähne mit dem ganzen Oberkiefer, und Fig. 111 die vollständige Articulation vor dem Beginn der Behandlung. Fig. 112 und 113 geben das Resultat seiner Bemühungen nach einem Zeitraum von 5 Monaten.

Seine erste Absicht war, den Kiefer seitlich auszudehnen, da derselbe zwischen den Bicuspidaten fast $^1/_2$ Zoll zu eng war, um regelrecht mit den Antagonisten im Unterkiefer zu articuliren.

Zu diesem Zwecke benutzte er den Apparat Fig. 114. Er besteht aus 2 Doppelklammern (für die beiden Bicuspidaten je rechts und links), die an einen Querbalken aus Silberdraht angelöthet waren. Letzterer war so gebogen, dafs er genau dem Gaumenbogen entsprach. Als die Maschine sich im Munde befand, wurde der gekrümmte Draht, je

nachdem die Zähne sich nach aufsen bewegten, mehr und mehr gerade gezogen. Als sich allmählich die Klammern von dem Querbalken

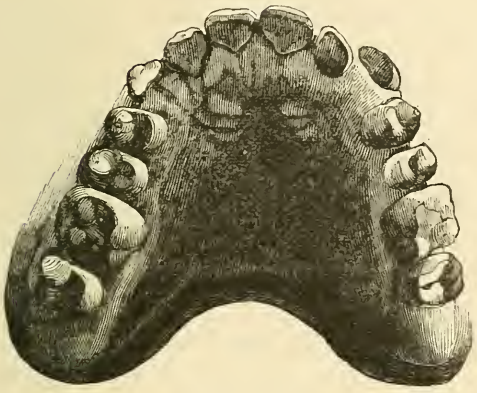

Fig. 112.

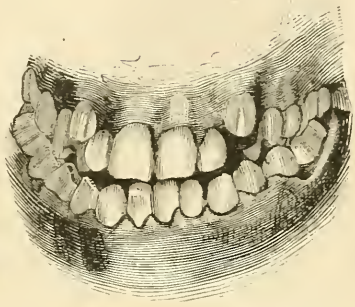

Fig. 113.

ablösten, wurde eine neue Maschine, Fig. 115 construirt, an der die Klammern durch Gelenke mit dem Querbalken verbunden waren. Ver-

Fig. 114.

Fig. 115.

mittelst dieser Methode wurden in der That die Bicuspidaten nach aufsen gedrängt, aber nun gerieth der werthe Doctor in Verlegenheit, wie er den vorderen Zahnbogen erweitern könne.

Seine nächste Schlauheit bestand nun darin, dafs er die Maschine Fig. 116 austüftelte. Auch hier waren, wie in der vorigen, die doppelten Klammern *A A* vorhanden, die durch einen Stab, aus einer geraden Röhre bestehend, verbunden waren. Durch die ganze Länge der Röhre, die an ein Paar der Doppelklammern angelöthet war, ging ein Gewinde durch, und an das andere Klammerpaar war ein Draht angelöthet, der in die Röhre hineingeschraubt wurde. Auf diese Weise konnte man den ganzen Querstab verlängern und verkürzen.

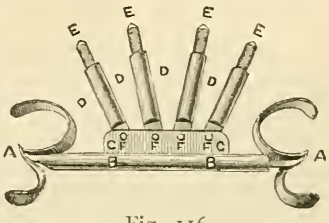

Fig. 116.

Um nun jetzt diesen Stab, der als fester Punkt diente, zum Auswärtsdrängen der Vorderzähne zu benutzen, wurde eine flache Platte (*C C*) an denselben angelöthet. Diese Platte war breit genug für einzelne Charniere, die mit den Röhren (*D D D D*) durch Nieten (*F F F F*) verbunden wurden. In diesen Röhren steckten die Spitzen (*E E E E*).

Diese Röhren enthielten ebenfalls ein Gewinde, in welches die Spitzen eingeschraubt wurden, welche auf die nach aufsen zu drängenden Zähne einen Druck ausüben sollten. Um die Spitzen an der lingualen Fläche der Zähne festzuhalten, wurde mit dem Drillbohrer in jeden einzelnen Zahn ein kleines Loch gebohrt (*!*). Wirklich ein höchst eigener Apparat!

Fig. 117 illustrirt einen Fall von unregelmäfsiger Zahnstellung, dessen Modelle Dr. Gilmour der odontographischen Gesellschaft von Pennsylvania vorgelegt hat, um die Ansicht der einzelnen Mitglieder darüber zu hören. Patientin war 14 Jahre alt, die oberen seitlichen Schneidezähne standen innerhalb des Zahnbogens und waren theils von den mittleren Schneidezähnen, theils von den Eckzähnen bedeckt, so dafs ohne Entfernung eines Bicuspis je rechts und links kein Platz für die seitlichen Schneidezähne geschaffen werden konnte. Gleichzeitig aber standen auch die mittleren Schneidezähne nach aufsen, so dafs die

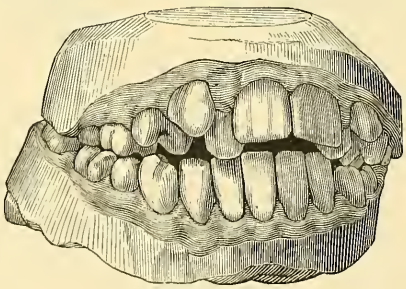

Fig. 117.

Lippe stark hervortrat. Die unteren Vorderzähne standen so weit nach innen geneigt, dafs bei geschlossenem Munde keine Berührung mit den oberen Zähnen stattfand. Der rechte obere zweite Milchmolaris war noch vorhanden, und vom ersten Mahlzahn derselben Seite war bereits früher die Pulpa extrahirt worden.

»Nach Dr. Mc Quillen ist es sehr schwer über die Behandlung von unregelmäfsigen Zahnstellungen vor Besichtigung der Modelle allein ein Urtheil zu fällen. Dazu gehört die Inspection des Patienten selbst,

das Verhalten seines ganzen Mundes und der Ausdruck seines Gesichts. Er ist vielfach von Zahnärzten über derartige Fälle consultirt worden, aber niemand dachte daran, ihm auch die Photographie des Patienten einzusenden, was durchaus nothwendig ist. Das Alter des Patienten, die Nachgiebigkeit oder Starrheit der Gewebe, die constitutionellen Eigenthümlichkeiten — alle diese Verhältnisse könne man nur durch persönliche Beobachtung genau kennen lernen.

»Da in diesem Falle darüber jede Auskunft fehlt, so würde er hier ein Stückchen Hikoryholz oder einen Keil zwischen die oberen seitlichen Schneidezähne einzwängen, und eine ähnliche Silberbarre mit Gummiligaturen vorschlagen, wie sie in Fig. 85 abgebildet ist. Die Gummiringe müfsten um die seitlichen Schneidezähne herumgehen. Gleichzeitig würde eine schiefe Ebene an den unteren Zähnen ein vorzügliches Hilfsmittel abgeben, um die seitlichen Schneidezähne nach aufsen zu drängen.

»Dr. Head meinte, dafs eine Gaumenplatte mit Häkchen zur Befestigung der Ringe, viel besser sei, als die Barre von Mc Quillen, da die letztere häufig an's Zahnfleisch hinaufrutsche, und auf diese Weise Unannehmlichkeiten veranlasse«.

Dr. Stellwagen sagte: »Vor allem ist es nöthig, dafs der Patient sich willig allen Unannehmlichkeiten unterzieht, die eine derartige Behandlung erheischt. Zufolge dessen darf derselbe also nicht mehr zu jung sein. Dann mufs man seinen Gesichtsausdruck, en face und im Profil studiren, um etwaige Defecte kennen zu lernen. Viel Schmerzen wird man dem Patienten ersparen, wenn man bedenkt, dafs es unnöthig ist den ganzen Alveolarbogen zu erweitern, wenn man nur sämmtliche Zähne in den richtigen Bogen bringen will, und er so weit ist, dafs er mit dem Gesichte harmonirt, und weder die Sprache noch das Kauen beeinträchtigt. Niemals soll der Specialist versuchen, in solch' einem Falle unbrauchbare und unnöthige Zähne zu erhalten. Während es jedoch fraglich, ja geradezu unwissenschaftlich ist, unbrauchbare Zähne zu erhalten, darf man aber nicht aufser Acht lassen, dafs jeder der 6 Vorderzähne stets conservirt werden mufs, da der Verlust auch nur eines dieser Zähne stets eine Entstellung des Gesichtes erzeugt. Am besten können Patienten den Verlust des ersten oder zweiten Bicuspis ertragen. Sie sind für die Aussprache, für den Gesichtsausdruck und für den Kauakt von nur geringem Werthe, ihr Platz wird schnell nach der Extraction ausgefüllt, indem die anderen Zähne in die Lücke einrücken, und aufserdem giebt gerade diese Lücke dem Specialisten einen Stützpunkt zum Anbringen seiner Apparate«.

Die folgenden Bemerkungen und Bilder sind dem »System der Zahnheilkunde« von John Tomes entnommen.

»Bezüglich der besten Methode, Zähne nach aufsen zu drängen, sind die Ansichten noch getheilt. In neuester Zeit hat man Kautschukplatten benutzt, welche dem Gaumen genau anpafsten, und sich über die Molarzähne herumlegten. Den über diese Zähne hinüberragenden Kautschuk macht man so dick, dafs die oberen und unteren Vorderzähne beim Zusammenbeifsen sich nicht berühren können [1]). Die Platte liegt genau den Hälsen derjenigen Zähne an, auf welche man eine Wirkung ausüben will. Zwischen diese und die Platte schiebt man kleine Stückchen harten comprimirten Holzes ein, die man in kleine Höhlungen befestigt, die im Kautschuk angebracht sind. Jeder nach einwärts gerichtete Zahn hat seine entsprechende Höhlung in der Platte; doch erfordert die Herrichtung der Höhle eine gewisse Sorgfalt. Ihre Form mufs etwa der einer seichten offenen Schublade gleichen, deren obere und untere Fläche der Platte so proportionirt sind, dafs das Holzstückchen leicht herausfällt. Das Hölzchen mufs genau in die Höhle hineinpassen und an dem Theile, der dem Zahnfleisch zugewendet ist, etwas dicker sein. In der Platte müssen ferner kleine Löcher sich befinden, um Ligaturen anbringen zu können, welche um die Molarzähne jeder Seite herumgezogen werden.

»Die Ligaturen dürfen aber das Zahnfleisch nicht drücken und irritiren. Das Zahnfleisch reicht an der lingualen Fläche der Zähne näher an die Kauflächen, wie an der labialen. Es müssen daher die Löcher in der Platte etwas schräg gebohrt sein. Ist dies der Fall, so verläuft die Ligatur in einer geraden Linie von der labialen Fläche des Zahnes zu der lingualen Fläche der Platte, ohne das Zahnfleisch zu belästigen. Dann mufs man sich die für die Ligatur passendsten Zähne aussuchen. Sollten noch Milchmolares vorhanden sein, so wählt man diese lieber als die bleibenden, denn da an den ersteren der Schmelz mit einem ziemlich deutlichen Basalrande abschliefst, so haftet hier die Ligatur besser, und da sie doch später ausfallen, so ist ihre etwaige Verletzung von keiner Bedeutung.

»Durch die eben beschriebenen Mittel kann die Platte vor Einführung der Hölzchen fest im Munde fixirt werden. Nachdem man einige Stunden lang das zu benutzende Holz comprimirt hat, schneidet man sich kleine Stückchen davon ab, die man dann zwischen Platte und die betreffenden Zähne hineinpreist. Sobald das Holz feucht wird, dehnt es

1) Es ist nur in den seltensten Fällen nothwendig, eine derartige Kappe herzustellen wie wir dies bereits früher auseinandergesetzt haben. N. K.

sich aus, und durch diese Anschwellung mufs der Zahn, der nach vorn steht, sich nach aufsen bewegen, oder die Platte wird nach hinten gedrängt, und mit dieser die Molarzähne, an welche sie befestigt ist. Da aber die Vorderzähne den geringsten Widerstand leisten können, so geben sie zuerst nach und rücken demgemäfs nach aufsen.

»Von Zeit zu Zeit mufs man die Holzkeile erneuern, die neuen immer etwas dicker als die alten herrichten, und demgemäfs auch die Gestalt der Höhlungen in der Platte ändern. Vernachlässigt man diese Vorsicht, so wird es sehr schwierig das Holz, nachdem die Zähne sich erst aus ihrer ursprünglichen Lagerung fortbewegt haben, wieder fest zu machen. (Fig. 118[1]). Zuweilen wird es nöthig werden, wenn der Zahn bereits weiter nach aufsen getreten ist, eine neue Platte anzufertigen, um wieder ein dünnes Holzstückchen einlegen zu können, da ein allzu dickes selten gut festhält.

»Im allgemeinen ist es noch zweifelhaft, ob man gleichzeitig auf mehr als auf 2 Zähne einen Druck ausüben darf. Sind z. B. alle 4 Vorderzähne unregelmäfsig gestellt, so kann es wünschenswerth sein, zuerst die mittleren und dann die seitlichen zu reguliren, oder umgekehrt. Ist dies der Fall, so müssen wir stets die zuerst fortbewegten Zähne an ihrer neuen Stelle festhalten, während wir an den anderen operiren. Dies läfst sich dadurch erreichen, dafs man an der Platte Holzpflöcke befestigt, deren freie Enden sich gegen den Rücken der bereits fortgerückten Zähne anlehnen.

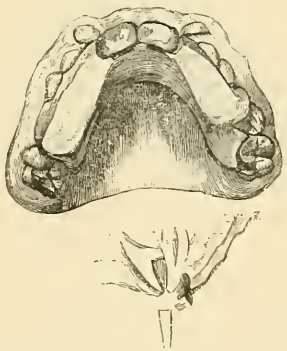

Fig. 118.

»Sobald alle nach einwärts gerichteten Zähne so weit nach aufsen gedrängt sind, dafs sie beim Zusammenbeifsen über den unteren liegen, kann man die Richtmaschine entfernen. Mitunter findet man dann jedoch, dafs die hinteren Zähne am Unter- und Oberkiefer, die zufolge der Kappe sich beim Beifsen nicht direct berühren, ihren Schlufs eingebüfst haben. Sie haben sich verlängert, und verhindern dadurch

1) Fig. 118. Die für den Oberkiefer angefertigte Platte zur Auswärtsdrängung der mittleren Schneidezähne. Die Kautschuklage auf den hinteren Zähnen ist so dick, dafs die unteren Zähne keinen Einfluss auf die oberen, welche in Behandlung sind, ausüben können. Die Platte wird durch Ligaturen festgehalten, welche durch den Kautschuk rings um die kindlichen Molarzähne herumgehen. Hinter den mittleren Schneidezähnen sieht man die Öffnungen in der Platte zur Aufnahme der Hölzchen. Unter der gröfseren Figur sieht man den Durchschnitt der Theile in situ, in welchen die Befestigung des Holzes sich findet, und darunter ein herausgenommenes Holzstückchen.

das Zusammentreffen der Vorderzähne. In diesem Falle mufs man die Kappen, welche über die Kauflächen der Molarzähne gehen, fortnehmen, und die Platte noch länger tragen lassen, damit die nach aufsen gedrängten Vorderzähne nicht wieder in ihre alte Stellung zurückfallen. In wenigen Tagen wird der Bifs dann wieder ein normaler, so dafs man dann die Platte entfernen kann.

»Anstatt des Kautschuks kann man auch ein Metall für die Kappe verwenden, und nimmt man dazu am besten Gold. Von den Kappen geht ein Goldband rings um die labiale Fläche der Zähne, und durch dieses werden den einzelnen Zähnen gegenüber Löcher gebohrt. Um den Hals eines jeden Zahnes und durch die entsprechenden Löcher wird ein starker Seidenfaden gezogen und an der äufseren Fläche des Bandes fest zusammengeschnürt: Fig. 119[1]). Nach und nach werden die Zähne gegen das Band hingezogen, aber dies geschieht sehr langsam und aufserdem müssen die Ligaturen häufig erneuert werden.

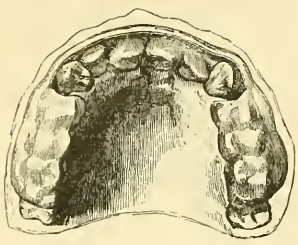

Fig. 119.

»Anstatt der seidenen Fäden habe ich gewöhnlich Gummiringe angewendet. Dieselben ziehen gleichmäfsiger, brauchen nicht so oft gewechselt zu werden, und ihre Wirkung ist eine schnellere.

(Wie die Gummiringe angelegt werden, ist früher mitgetheilt).

»Die Drehung der mittleren Schneidezähne um ihre Achse, ist nicht so selten. Entweder können beide Zähne gleichmäfsig, oder es kann ein Zahn mehr als der andere, oder es braucht nur ein einziger Zahn um seine Achse gedreht zu sein. Die mesialen Flächen sind entweder nach dem Gaumen, oder nach den Lippen zu gerichtet, oder der eine Zahn steht nach der einen und der andere nach der anderen Seite gewendet.

»In dem einen Fall, den ich kürzlich in Behandlung nahm, brach der rechte mittlere Schneidezahn im Alter von 13 Jahren mit der lingualen Fläche parallel zur mesialen Seite des Mundes durch. Der Zahn ist etwa um $^1/_4$ gedreht, es sind aber auch schon Fälle beschrieben, in denen die Zähne halb um ihre Achse gedreht waren, und ihre linguale Seite der Lippe zuwendeten. Da hier der rechte mittlere Schneidezahn bis zum 13. Jahre nicht durchgetreten war, hatten sich die Kronen des rechten seitlichen und linken mittleren Schneidezahnes

1) Fig. 119 zeigt Metallkappen, welche genau den Molarzähnen anliegen, und ein von ihnen ausgehendes Metallband, welches um die Vorderzähne herumgeht, und an welches die Zähne mit den seidenen Fäden angezogen wurden.

gegen einander geneigt, so dafs für den fehlenden Zahn nur ein sehr geringer Raum übrig blieb. Im 13. Jahre jedoch trat dieser Zahn derartig durch, dafs seine mesiale Seite nach der Lippe zu gerichtet war, aber es dauerte noch ein Jahr, bis der Fall zur Behandlung kam. Die folgende Fig. 120[1]) zeigt die Stellung der Zähne im allgemeinen, man sieht aber auch, dafs die Eckzähne etwas über den Zahnbogen herausstanden. Genaue Untersuchung des Modells belehrte uns, dafs für den gedrehten Zahn Platz gewonnen werden und er in seine rechtmäfsige Stellung einrücken könnte, falls man beide seitlichen und den mittleren Schneidezahn conform mit der Stellung der Eckzähne nach aufsen drängen würde. Darauf hin wurde eine Platte angefertigt, und dieselbe an die Bicuspidaten mit Draht befestigt, welcher zwischen diesen Zähnen hindurchging und sich um die buccalen Flächen derselben T-förmig umlegte. Diese letzteren T-förmigen Enden wurden zum Schutz für die Zähne mit Seide umwickelt. Auf diese Weise wurde die Platte im Munde festgehalten.

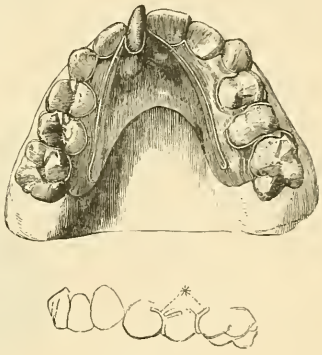

Fig. 120.

»Darauf löthete man an den hinteren Theil der Platte zwei goldene Bänder, welche durch Zusatz von 3 Gran Platina auf ein Pennygewicht 18karätigen Goldes elastisch gemacht waren. Die freien Enden dieser Bänder wurden so gebogen, dafs sie die beiden nebenstehenden Zähne nach aufsen und von dem unregelmäfsigen Zahne wegdrängten, wie dies die Abbildung zeigt.

»In 9 Tagen war die Regulirung so weit vorgeschritten, dafs man auf den Schneidezahn selber wirken konnte, damit er in den für ihn frei gewordenen Raum eintrete. Es wurde eine zweite Platte angefertigt, an welche eine Goldspange befestigt war, die um die labiale Fläche der Zähne herumging. An die Platte sowohl wie an die Spange wurden metallene Hülsen zur Aufnahme von Holzstiften angelöthet. Eine Hülse lag so, dafs das Holz auf die distalen Winkel, und die andere so, dafs es auf die labiale Fläche in der Nähe

1) Fig. 120 zeigt den mittleren rechten Schneidezahn ein Viertel um seine Achse gedreht, mit seinen Lippen in lingualer Fläche die nächststehenden Zähne berührend. Die im ersten Stadium der Behandlung angewendete Platte sieht man in situ, und aufserdem die beiden elastischen, an den hinteren Theil der Platte festgelötheten goldenen Fäden, deren freie Enden so gebogen sind, dafs sie den rechten seitlichen und linken Mittelschneidezahn trennen, um Raum für den zu drehenden, falsch stehenden Zahn zu gewinnen. Darunter sieht man die Art der Anlegung der Drahtklammer zum Festhalten der Platte im Munde.

des mesialen Winkels drücken mufste. Diese in entgegengesetzter Richtung wirkenden Kräfte drehten den Zahn um seine Achse, und waren gleichzeitig stark genug, die benachbarten Zähne auf die Seite zu drängen. In einigen Tagen schon mufste die Lage der Metallhülsen geändert, und dann noch mehrmals dem zurückweichenden Winkel des Zahnes nachgerückt werden. Fig. 121 [1]).

»Nachdem die zweite Platte drei Wochen in Gebrauch war, hatte der Zahn seine Stellung so weit verändert, dafs die mesiale Fläche ein wenig vor dem linken Schneidezahn, und die distale Fläche etwas hinter dem seitlichen Schneidezahn stand — eine unregelmäfsige Stellung, die durchaus nicht mehr so auffallend war.

»Da der linke mittlere Schneidezahn noch etwas innerhalb des Bogens stand, der durch die Lagerung des Eckzahns bestimmt wurde, so wurde hinter dem ersteren Zahn eine Hülse an die Platte gelöthet, um durch das Holz den Zahn nach vorn zu drängen. Gleichzeitig aber

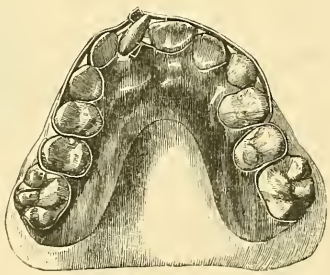

Fig. 121.

wurde der Druck auf den rechten mittleren Schneidezahn nicht ausgesetzt und im Laufe der nächsten 3 Wochen stand der Zahn in seiner richtigen Lage in gleichem Bogen mit den anderen Zähnen.

»Aus der obigen Abbildung, in welcher die Hülsen nur in einer Lage abgebildet sind, wird man trotzdem die Behandlungsmethode leicht ersehen«.

Aus Fig. 122, die ebenfalls dem Werke von Tomes entnommen ist, sieht man, dafs der erste Schritt zur Behandlung in der Entfernung der mittleren Milchschneidezähne besteht.

---

1) Fig. 121 zeigt die Lagerung des mittleren Schneidezahns, nachdem die erste Platte mit den elastischen Bändern ihre Wirkung gethan und die zweite Platte eingesetzt worden war. Die Metallhülsen für die Hölzer sind besonders ziemlich deutlich.

In diesem Falle braucht man keinen weiteren Apparat: der Daumen des Kindes genügt die Zähne nach vorn zu drängen. Sollte eine Maschine nöthig werden, so dürfte irgend eine der verschiedenen Methoden, durch die man eine Spange vorn an den Zähnen anbringt, nebst einer elastischen Ligatur vollständig ausreichend sein.

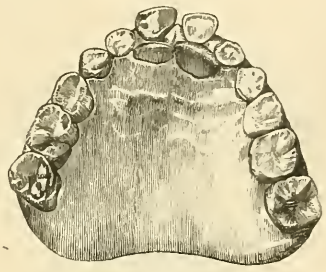

Fig. 122.

Fig. 123 ebenfalls von Tomes, zeigt »einen V-förmigen Kiefer mit ungewöhnlich starker Verengung in der Gegend der Bicuspidaten und der ersten bleibenden Molares. Links wurden beide Bicuspidaten extrahirt, und rechts nur der zweite, aber ohne jeglichen Gewinn in Bezug auf die Verengerung. Die Deformität ist eine so bedeutende, dafs eine erfolgreiche Behandlung aufserordentlich schwierig sein würde«.

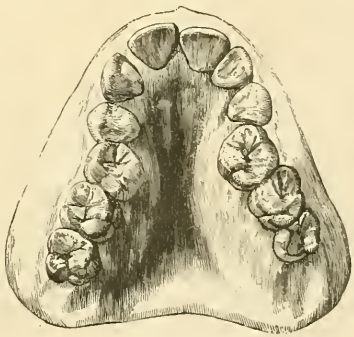

Fig. 123.

Falls nicht noch besondere Umstände in diesem Falle vorliegen, die man weder aus der Beschreibung noch aus der Abbildung ersehen kann, hätte derselbe ebenso mit Erfolg behandelt werden können, wie die Fälle in Fig. 46 und Fig. 50. Es bleibt nur erstaunlich, dafs man überhaupt annehmen konnte, dafs durch Extraction einiger Zähne die Deformität gebessert werden könne. Hier war nur die mechanische Erweiterung des

Zahnbogens indicirt, und diese Erweiterung konnte durch die Extraction von Zähnen durchaus nicht gefördert werden.

»Sind die seitlichen Schneidezähne wie in Fig. 124 gelagert, so werden wir dieselben entfernen, vorausgesetzt, dafs der Bifs ein normaler, und das Herausdrängen der mittleren Schneidezähne einen weiten Raum zwischen den unteren und oberen Schneidezähnen hervorrufen würde. Wenn jedoch in einem ähnlichen Falle die mittleren oberen Schneidezähne hinter die correspondirenden des Unterkiefers auftreffen, dann würde es unsere Pflicht sein, dieselben vorzuschieben und die seitlichen Schneidezähne in die Lücke zu drängen, die durch die erste Operation frei geworden«.

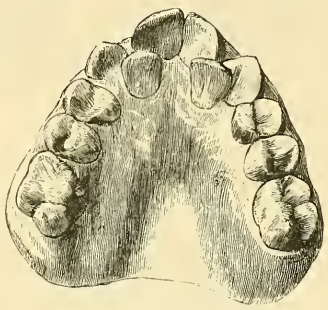

Fig. 124.

Ich fürchte, dafs der Vorschlag von Tomes, in dem obigen Falle die seitlichen Schneidezähne zu extrahiren, nicht vorsichtig genug war. Er sagt, »wenn der Bifs ein normaler« ist, aber der Bifs kann ganz normal, und trotzdem können beide Kiefer im Verhältnifs zur ganzen Gesichtsbildung zu eng sein. In vielen ähnlichen Fällen, die ich behandelte, war der ganze Oberkiefer sehr verengt, und trotzdem fand sich Raum für die seitlichen Schneidezähne, sobald der Zahnbogen genügend erweitert war. Aufserdem mufs man schon deshalb in Bezug auf die Extraction dieser Zähne sehr vorsichtig sein, da ja möglicherweise ein Bicuspis oder Molaris stark cariös sein könnte, dessen Extraction hinreichenden Raum gewähren würde um die seitlichen Schneidezähne in die richtige Lage hineinzuschieben. Wir verweisen in Bezug darauf auf das III. Kapitel, um unnöthige Wiederholungen zu vermeiden.

Dr. Angell, San Francisco, beschreibt in der »Medical Press« seine Behandlung einer Schiefstellung.

Bei einer jungen Dame $14^1/_2$ Jahr alt, lag der linke obere Eckzahn vollständig aufserhalb des Zahnbogens, der seitliche Schneidezahn

und der erste Bicuspis standen dicht nebeneinander, und der seitliche Schneidezahn lag so weit nach innen, dafs er beim Zusammenbeifsen hinter die unteren Zähne fiel. Die Berührung mit den letzteren hatte den Schmelz von der labialen Fläche bedeutend abgeschliffen. Hier mufsten die beiden linken Bicuspidaten nach aufsen und distalwärts geschoben werden.

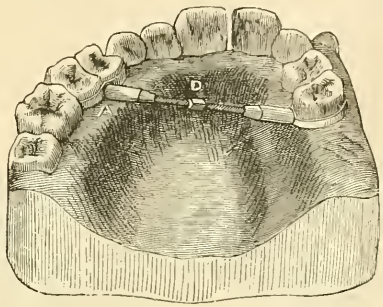

Fig. 125.

Die Stellung der Zähne und die angewendete Maschine zeigt Fig. 125. Der erste bleibende Molaris war wegen weit vorgeschrittener Caries extrahirt worden, und der zweite war noch nicht durchgebrochen. Die Beschreibung der hier angewendeten Schraube siehe bei Fig. 21 und 22.

»Als der Apparat im Munde war, wurde die Schraubenmutter bei *D* so lange gedreht, als es Patientin aushalten konnte. Sie erhielt einen

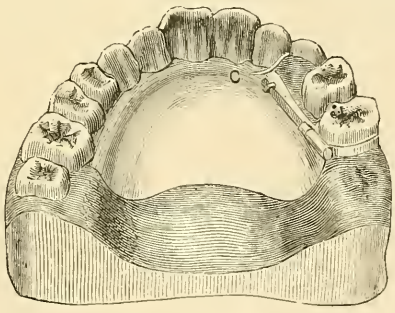

Fig. 126.

Schraubenschlüssel, um die Mutter selber von Zeit zu Zeit fester anzuziehen«.

Als der Kiefer in 2 Wochen weit genug war, wurde die Platte Fig. 126 eingeführt. Der Bicuspis und Molaris rechtsseits waren so weit auseinandergedrängt, um eine Klammer, die um den Mahlzahn ging, hindurchzuführen. Von der Platte aus ging eine Klammer um den seitlichen

linken Schneidezahn, und bei *C* wurde an die Platte eine Schraubenmutter angelöthet, in welcher ein Stab sich drehte, dessen Ende in einem Bügel steckte, der um den 2. Bicuspis herumging. Auch diesen Stab konnte Patientin selber allmählich verkürzen und in einigen Wochen waren die Bicuspidaten genügend weit nach hinten gerückt.

Nun wurde der rotirende Stab entfernt, und an der Platte bei *C*, wo sich früher die Schraubenmutter befand, eine Feder angelöthet, welche

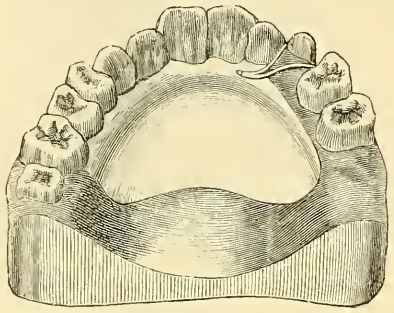

Fig. 127.

an die mesiale Seite des Bicuspis sich anlehnte, und diesen nach hinten drängte. Fig. 127. In einigen Tagen war der Bicuspis so weit distalwärts gerückt, dafs jetzt Platz genug für den Eckzahn vorhanden war. Die Klammer, die früher nur um den seitlichen Schneidezahn ging, wurde nun auch um die labiale Fläche des Eckzahns herumgeführt, und innerhalb einer Woche war dieser Zahn in der richtigen Curve des Zahnbogens.

DIE

DEFECTE DES GAUMENS.

Kapitel I.

Gaumendefecte im Allgemeinen.

Gaumendefecte sind entweder angeboren oder erworben — erstere sind bereits bei der Geburt vorhanden und durch Entwickelungshemmungen entstanden — letztere sind Folgezustände einer Krankheit oder einer Verwundung.

Genau gesprochen ist eine Gaumenspalte stets angeboren und zwar aus folgenden Ursachen: In den Fällen wo die Deformität Folge

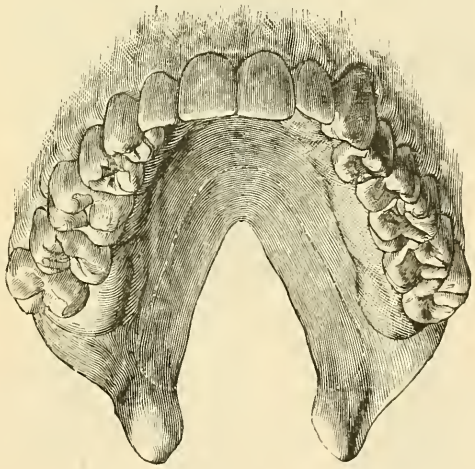

Fig. 128.

einer Entwickelungsstörung ist, befindet sich eine längliche Furche in der Mittellinie, und niemals an einer anderen Stelle des Gaumens, während erworbene Gaumendefecte niemals gerade in der Mitte erscheinen. Meistens handelt es sich bei diesen letzteren um eine Zerstörung des hinteren Gaumenrandes und der benachbarten Theile, zuweilen nur um einfache Perforationen des weichen oder harten Gaumens, und mitunter

ist das ganze Velum zerstört, wie nicht minder das Gaumenbein, der Vomer, die Nasenmuscheln, und Theile des Oberkiefers, und zuweilen fehlt eine bald gröfsere, bald geringere Zahl von Zähnen. Niemals zeigt ein erworbener Gaumendefect dieselbe Gleichmäfsigkeit wie ein angeborener, und niemals ist bei ersterem eine sogenannte Fissur vorhanden.

Fig. 128 zeigt eine angeborene Fissur des Velums allein, und Fig. 129 eine angeborene Spaltung des weichen und harten Gaumens und des ganzen Oberkiefers. *A* ist der Vomer, *B* die Muscheln und *C C* die in zwei Theile getrennte Uvula.

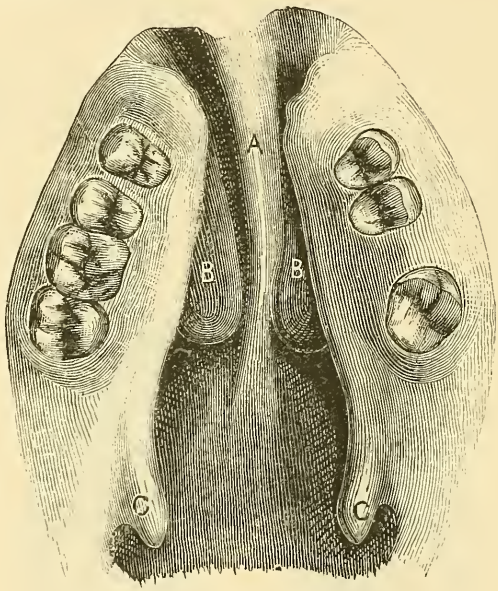

Fig. 129.

Fig. 130 hingegen veranschaulicht eine durch Krankheit erzeugte partielle Zerstörung des weichen Gaumens. In diesem Falle hat durch Narbenbildung eine Verwachsung des Velumrestes mit der Rachenwand stattgefunden.

Fig. 131 zeigt eine Durchbohrung des harten Gaumens aus derselben Ursache und Fig. 132 vollständige Zerstörung des harten Gaumens, des benachbarten Kiefers und der Nasenknochen ebenfalls durch Krankheit entstanden. Der weiche Gaumen ist intact geblieben.

Sehr selten ähnelt irgend eine accidentell entstandene Zerstörung des Gaumens in irgend einer Weise einer congenitalen Gaumenspalte, und darum kann man sagen, dafs eine wirkliche Gaumenfissur stets

angeboren sei. Sehr häufig ist mit letzterer eine gröfsere oder geringere Deformität der beiden Kieferränder, der Alveolarbögen und der Zähne

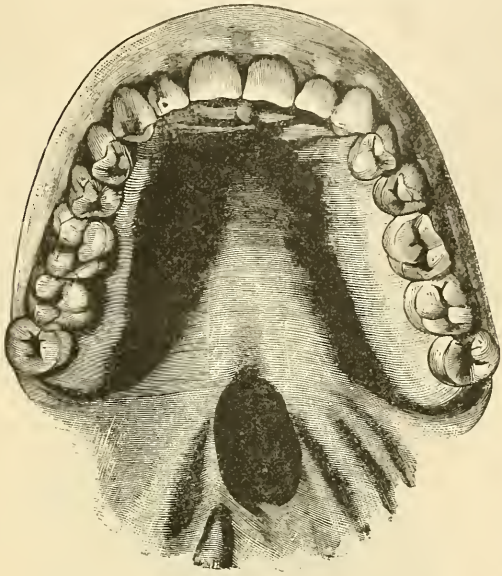

Fig. 130.

verbunden. Zuweilen stehen die beiden Kieferhälften zu weit auseinander — häufiger jedoch sind sie stark zusammengedrängt, wahrscheinlich

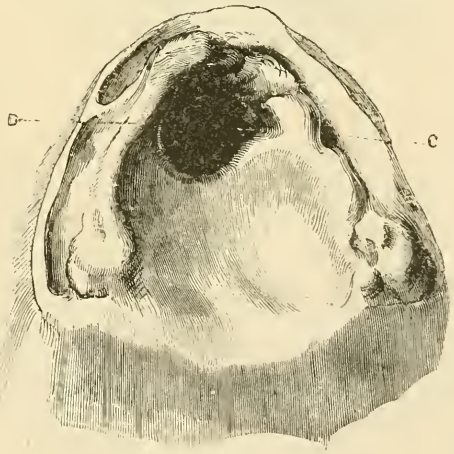

Fig. 131.

infolge des Druckes den die Backenmuskeln ausüben, da die mittlere, knöcherne Verbindungsbrücke zwischen den beiden Kiefertheilen fehlt.

Die Zähne stehen sehr oft unregelmäfsig, da der Kiefer, in welchem sie sich befinden, ebenfalls unregelmäfsig ist, und besonders gilt dies für die Zähne, welche an die Fissur grenzen.

Liegt die Fissur in einer der Zwischenknochennähte, dann sind in der Regel der der Fissur angrenzende Eckzahn der einen Seite, und der mittlere und seitliche Schneidezahn der anderen Seite etwas um ihre Achse gedreht und aus ihrer normalen Stellung gerückt. In einzelnen Fällen sind sie überhaupt nicht zum Durchbruch gelangt.

Bei doppelten Fissuren, wo die Spalte sich an beiden Zwischenknochennähten befindet, und durch den Alveolarrand hindurchgeht, sind die Schneidezähne, die dem Zwischenkiefer angehören mangelhaft entwickelt und unregelmäfsig gestellt.

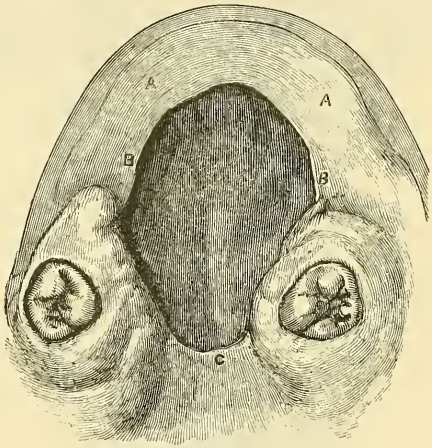

Fig. 132.

Gaumenspalten beruhen stets auf Störungen der Entwickelung, deren Ursachen wir nicht kennen. Wir wissen nur so viel, dafs diese Störung in einer sehr frühen Periode des fötalen Lebens, wahrscheinlich vor dem Ende des zweiten Monats eintritt. Da die Entwickelung des Foetus gleichzeitig von zwei Theilen aus von statten geht, die sich in der Mittellinie vereinigen, so findet man unter normalen Verhältnissen die Vereinigung am Ende der zehnten Woche vollendet. Folglich müssen die Ursachen, welche diese Vereinigung stören, vor dieser Zeit gewirkt haben. Es scheint als ob die Neigung zu dieser Deformität erblich ist, aber dies giebt uns immer keine Erklärung für die erste Ursache einer solchen Entwickelungsstörung. Auf der anderen Seite jedoch sind die meisten Fälle nicht auf Vererbung zurückzuführen, sondern sie treten ganz isolirt in einzelnen Familien auf. Die Deformität

scheint nicht besonderen Klassen oder Lebensstellungen eigenthümlich zu sein. Man findet sie zuweilen wie alle anderen Körperdeformitäten bei hochcivilisirten Familien. Am häufigsten jedoch treten sie bei den niederen Klassen auf, bei Personen, die schlecht genährt und physisch mangelhaft entwickelt sind.

Die Gröfse der Spalte im Velum oder im Gaumen variirt bei den einzelnen Individuen, so dafs man erkennen kann, zu welcher Zeit in einzelnen Fällen die Vereinigung gehindert wurde. So sieht man bei einigen die Fissur nur als eine Bifurcation der Uvula, während bei anderen die Entwickelungsstörung so früh auftrat, dafs sie nicht allein die Verwachsung der beiden Hälften des harten und weichen Gaumens, sondern auch das Zusammenwachsen des Os intermaxillare mit dem Kieferknochen und die vollständige Bildung der Lippen verhinderte, wodurch jene Deformität entsteht, die man Wolfsrachen und Hasenscharte bezeichnet. Sehr häufig ist Gaumenspalte mit Hasenscharte combinirt und zuweilen, wenn auch selten findet sich Hasenscharte ohne Gaumenspalte.

Wenn die Fissur durch den Kiefer hindurchgeht, so folgt sie der Mittellinie von der Uvula bis zum Os intermaxillare. Dort angelangt, wendet sie sich auf eine Seite und setzt sich in einer Zwischenknochennaht fort. Ist auch eine Hasenscharte vorhanden, so entspricht die Lippenspalte stets der Naht, welche den Zwischenkiefer mit dem Oberkiefer verbinden sollte, und zufolge dessen findet sich eine Lippenspalte niemals in der Mittellinie, sondern stets an einer Seite.

Bei doppelter Gaumenspalte trifft man auch eine doppelte Lippenspalte. In solchen Fällen scheint die Oberlippe vollständig zu fehlen, der Zwischenkieferknochen steht aus der Nasenscheidewand heraus und der Vomer liegt frei in der Mittellinie des Gaumens, ohne mit dem Kiefer weder rechts noch links vereinigt zu sein.

Eine Gaumen- oder Lippenspalte bedeutet jedoch nicht allein eine mangelhafte Vereinigung, sondern zugleich auch eine Entwickelungshemmung der harten und weichen Gewebe. Würden hier die Gewebe vollständig entwickelt und nur mangelhaft vereinigt sein, so wäre die Behandlung eine leichte. Eine fehlende Lippe ist niemals so schlimm wie der Mangel des Velum. Im ersteren Falle befindet sich in der Nachbarschaft so viel Gewebe, dafs der Chirurg daraus leicht eine neue Lippe bilden kann. In der Nähe des Velum ist dies nicht der Fall, und daher die chirurgische Behandlung nicht immer erfolgreich.

Man sollte von Haus aus glauben, dafs eine Gaumenspalte vor allem das Schlucken erschweren müsse und die früheren chirurgischen Eingriffe liefen vorzugsweise darauf hinaus, dafür Hilfe zu leisten,

aber genauere Beobachtung hat gezeigt, dafs beim Erwachsenen das Hinunterschlucken der Speisen durchaus nicht behindert ist. Beim Kinde ist die Kopflage während des Nährens eine derartige, dafs das Schlucken sehr leicht von statten geht und lange ehe dasselbe verständiger geworden, hat es gelernt die Schwierigkeit beim Schlucken zu überwinden.

Accidentelle Defecte des Gaumens, welche im späteren Lebensalter erworben sind, verursachen grofse Unannehmlichkeiten. In beiden Fällen jedoch (bei erworbenen und angeborenen) ist die deutliche Aussprache bei irgend welch' gröfseren Defecten aufserordentlich erschwert.

Es ist daher vorzugsweise zur Wiederherstellung der Sprache eine Behandlung erforderlich. Es ist unmöglich da, wo zufolge eines Gaumendefectes eine Communication zwischen Mund und Nase besteht, irgendwie ordentlich zu articuliren. Bei einem Gaumendefecte lautet der Consonant *D* wie *N*, *B* wie *M*, *K* und *G* sind nur unter eigenthümlichen Bedingungen hervorzubringen und *S*, *T* und *Ch* fast gar nicht. Aufserdem verändert sich die Resonanz der Mund- und Nasenhöhle vollständig sowohl dann, wenn sie partiell oder vollständig vereinigt, oder wenn sie in ihrer Gestalt und in ihrem Umfange verändert sind. Es wird daher die Sprache bei diesen Leuten eine ganz eigenthümliche, die Aussprache wird undeutlich und manche Laute fehlen ihnen vollständig, sodafs sie schwer verständlich werden. Manche sehr empfindliche Personen sind dadurch für immer der menschlichen Gesellschaft entfremdet und elend. Grund genug für Kunst und Wissenschaft hier ein Heilmittel zu suchen.

Die Behandlung dieser Defecte war bisher sowohl eine chirurgische als auch eine mechanische. Die angeborenen besonders sind bald auf die eine, bald auf die andere Weise operirt worden, während die erworbenen fast stets nur durch mechanische Mittel gebessert wurden.

Wir übergehen die einzelnen chirurgischen Operationen, welche von Mounier, Sir William Ferguson und vor allem von Langenbeck zur Heilung des gespaltenen Gaumens vorgeschlagen und mit mehr oder weniger gröfserem Erfolge ausgeführt worden sind. Die Beschreibung findet sich in allen Handbüchern der Chirurgie.

Der zahnärztlichen Kunst liegt es ob, da einzutreten, wo der Leistungsmöglichkeit des Chirurgen Grenzen gesteckt sind.

Es ist verhältnifsmäfsig leicht einer Person, welche durch Zerstörung des Gaumens die Sprache verloren hat, dieselbe wieder herzustellen, aber bei angeborenem Gaumendefecte, zumal da wo Patient bereits mannbar geworden ist, ohne eine deutliche Aussprache zu erlangen, wird das Problem, durch künstliche Mittel eine genaue Aussprache zu schaffen, schon bedeutend schwieriger. Bei erworbenen Defecten sind

häufig schon mangelhafte, ohne jegliches Geschick gearbeitete Apparate von grofsem Nutzen, während bei angeborenen alle nur erdenklichen Hilfsmittel, welche der Kunst und Wissenschaft zu Gebote stehen, angewendet werden müssen, um irgend einen Erfolg zu erzielen.

Geht irgend ein beim Sprechen betheiligtes Organ nach Erlernung des Sprechens verloren, so üben sich die benachbarten Organe allmählich durch neue Angewöhnungen darauf ein, den Fehler auszugleichen. Die Zerstörung des harten Gaumens würde sofort gänzlichen Verlust der Sprache im Gefolge haben, aber ein Obturator würde schnell den Verlust ersetzen. Bei angeborenem Mangel des Gaumens jedoch mufs Patient überhaupt erst sprechen lernen, selbst wenn ihm auch die geschickteste und am besten gearbeitete Maschine eingesetzt wird.

Alle Apparate die zu diesem Zwecke construirt werden, ob sie nun nach hinten bis an den weichen Gaumen, oder nach vorn an den harten reichen, kann man künstliche Obturatoren nennen. Doch theile ich diese wieder ein in Obturator und in künstliches Velum.

Ein Obturator dient dazu, alle angeborenen oder erworbenen Öffnungen im harten oder weichen Gaumen, die einen bestimmten Rand besitzen, zu bedecken. Er bildet stets eine harte, nicht elastische Decke und verhindert die Communication zwischen Mund- und Nasenhöhle, aber er ist selten bei einer angeborenen Fissur des Velums brauchbar.

Ein künstliches Velum dagegen besteht stets aus einer elastischen Klappe, die nicht continuirlich der Fissur anliegt, unter der Kontrole der benachbarten und umgebenden Muskeln steht und sich je nach dem Willen des Patienten öffnet und schliefst. Es ist besonders bei angeborenen Spalten und bei erworbenen Defecten des weichen Gaumens von Nutzen, niemals aber bei Perforationen des harten oder weichen Gaumens.

Kapitel II.

Die Geschichte der Obturatoren.

Obgleich Obturatoren, wie dies geschichtlich erwiesen ist, schon in sehr frühen Zeiten applicirt wurden, so findet sich doch die erste Beschreibung eines solchen Mechanismus erst bei Alexander Petronius, dem letzten Vorgänger des berühmten Ambrosius Paré.

Er sagt: »Wenn der zerstörte Knochentheil des Gaumens von selbst abfällt, oder wir ihn künstlich entfernen, dann wird die Aussprache des Patienten so undeutlich, dafs man ihn kaum verstehen kann. Unter gewissen Verhältnissen ist es jedoch möglich den Verlust zu ersetzen, wie z. B. wenn nur ein Loch im Gaumen sich befindet. Dann können wir dasselbe mit Baumwolle, Wachs, mit einer Goldplatte oder in irgend einer Weise zustopfen, wie sie der Erfindungsgeist eines Künstlers anzugeben vermag. Nur mufs man darauf achten, diesem Instrumente dieselbe concave Form zu geben, welche die Gaumenwölbung zeigt«.

Ambrosius Paré gab dann in seinem 1541 veröffentlichten Werke die erste Beschreibung eines Obturators und obgleich Guillemeau 50 Jahre später behauptet, dafs bereits die griechischen Ärzte Obturatoren angewendet hätten, so giebt er doch dafür keine Beweise.

Dafs das Princip eines Obturators den alten Ärzten bekannt war, und dafs Leute, die an einer Perforation des Gaumens litten, von selbst auf die Idee eines möglichen Verschlusses kommen mufsten, ist mehr als wahrscheinlich und deshalb auch anzunehmen, dafs durch einfache Mittel, wie ein Stückchen Schwamm, ein Wattepfropfen, ein Stück dünnes Leder, ein Obturator hergestellt wurde, der wenigstens kurze Zeit Erleichterung verschaffte. Immerhin aber sind die ersten Versuche eines permanenten Obturators von Paré beschrieben.

Bei diesem heifst es: »Es kommt häufig vor, dafs ein Theil des harten Gaumens durch einen Flintenschufs durchlöchert oder durch Syphilis zerstört wird. Es können dann die Patienten ihre Worte nicht mehr deutlich, sondern nur höchst unverständlich und näselnd aussprechen,

und habe ich es daher der Mühe werth gehalten, zu zeigen, wie hier die Kunst helfend einschreiten kann.

»Es geschieht dies so, dafs das Loch im Gaumen mit einer Silber- oder Goldplatte, die etwas gröfser als die Höhle ist, ausgefüllt wird. Sie mufs aber so grofs wie eine französische Krone und etwas schüsselförmig sein. An der oberen, dem Gehirn zugekehrten Seite wird ein kleiner Schwamm befestigt, der, sobald er sich mit der vom Gehirn ausgeschwitzten Feuchtigkeit voll gesogen, so anschwillt, dafs er die Höhle im Gaumen ausfüllt, wobei der künstliche Gaumen so festsitzt, als ob er natürlich festsäfse.

»Fig. 133 gibt ein getreues Bild dieser Instrumente, deren Nutzen

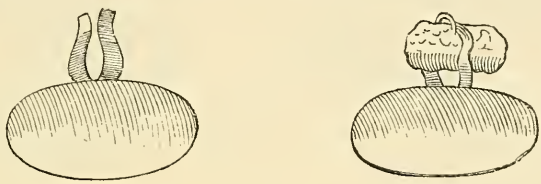

Fig. 133.

ich nicht ein- oder zweimal, sondern durch verschiedentliche Versuche in den Schlachten jenseits der Alpen erprobt habe«.

Paré bildet aufserdem noch einen anderen Obturator ab, der einem modernen Manschettenknopfe sehr ähnlich sieht. Die gröfsere Scheibe

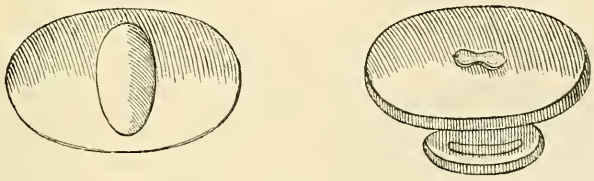

Fig. 134.

des Knopfes wurde dem Dache des Gaumens angepafst, bedeckte die Öffnung und war durch ein drehbares Knöpfchen an eine längliche Scheibe befestigt, welche der gröfsten Länge des Gaumenloches entsprach. Der Knopf der kleinen Scheibe, welcher durch die gröfsere hindurchging, konnte mit einer Zange gefafst werden, wodurch es dem Besitzer ermöglicht wurde, das Instrument durch die Öffnung zu bringen. Dann wurde durch Drehung des Knöpfchens die obere Scheibe in ihrem Längsdurchmesser über den kurzen Durchmesser der Perforation gedreht und so der Obturator an seiner Stelle festgehalten. Die Wirksamkeit

solcher Obturatoren schien, wenn sie ordentlich eingebracht, jedem Wunsche zu genügen. Die verlorene Sprache war sofort wieder ersetzt, und nur geringe Unannehmlichkeit schien die nächste Folge zu sein. Aber bald kam es zu Tage, dafs der Druck auf die benachbarten Gewebe deren Resorption herbeiführte, und dafs die Höhle durch den Druck des angeschwollenen Schwammes täglich gröfser wurde. Ich selber sah erst kürzlich einen Fall, wo ein Patient durch Anwendung eines Baumwollenpfropfens seine anfangs nur kleine Perforation im Gaumen derartig erweitert hatte, dafs sie schliefslich nur noch vom Alveolarrande und vom Gaumensegel begrenzt wurde.

Der Hauptfehler des manschettenförmigen Obturators ist der, dafs er das natürliche Zusammenwachsen der Höhle verhindert, da in vielen Fällen, wo die Öffnung nur überbrückt ist, die Höhlung durch gesunde Granulationen allmählich sich ausfüllt.

Etwa 50 Jahre nach Paré beschrieb Jacques Guillemau seine Obturatoren, doch unterschieden sich seine Apparate in keiner Weise von denen seines Vorgängers. Er benutzt ebenfalls den Schwamm und den Manschettenknopf.

1756 beschreibt Lorenz Heister einen Obturator, der nur eine kleine Veränderung der Paré'schen Goldplatte mit dem Schwamme darstellt.

Im Jahre 1728 erschien das Werk »Der französische Zahnarzt« von Pierre Fauchard. Dieser beschreibt und bildet schon complicirtere Instrumente als seine Vorgänger ab, aber immerhin bleibt das Princip der Befestigung dasselbe, nur mit dem Unterschiede, dafs er bei zahnlosem Munde versuchte, ebenfalls die Zähne mit Apparaten zu ersetzen, die bei den damaligen mangelhaften Instrumenten, freilich ziemlich ungeschickt aussahen und ebenso ungeschickt construirt waren.

Da er zuerst solche Apparate mit Zähnen construirt zu haben scheint, so verdient er wegen seines Scharfsinns unsere volle Anerkennung. Seine Idee war die, mit einer concav-convexen Platte die Spalte zu bedecken. In der Mitte der convexen Oberfläche befestigte er eine Röhre, durch welche eine Schraube ging, an deren oberem Ende zwei Flügel angebracht waren. Das untere Ende lief auf der convexen Fläche in ein schmales Köpfchen aus. Beim Einsetzen waren die Flügel zusammengeschlagen und sobald der künstliche Gaumen sich an seiner Stelle befand, drehte man den Schraubenkopf, wodurch sich die Flügel ausbreiteten und alsdann auf der der Nase zugekehrten Fläche der Highmorshöhle ruhten. An der unteren Fläche jedes Flügels war ein kleiner Schwamm befestigt, der sich genau der Oberfläche

anpafste, so dafs jeder Druck auf die weiche Schleimhaut ertragen werden konnte. Die Figg. 135—139 geben Bilder dieser Apparate.

Bis zum Jahre 1756, in welchem Bourdet eine Abhandlung veröffentlichte, worin die Nachtheile der Fauchard'schen Apparate, das Tragen eines Körpers innerhalb der Öffnung und die Nachtheile des-

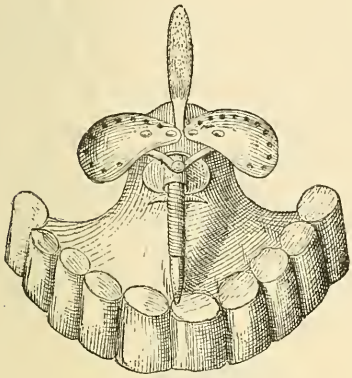

Fig. 135.

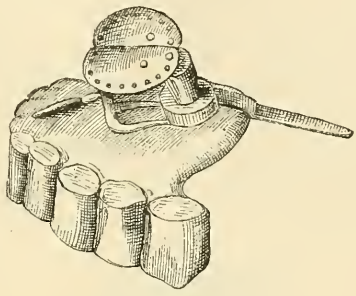

Fig. 136.

Schwammes erörtert wurden, schien man keine Verbesserungen angestrebt zu haben. Bourdet empfahl das Gaumengewölbe mit einer dünnen Metallplatte zu überdecken, diese durch seidene Fäden beiderseits an den Zähnen zu befestigen, und so nicht nur die Vergröfserung

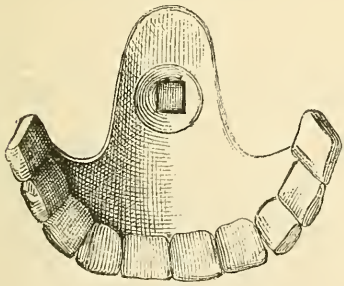

Fig. 137.

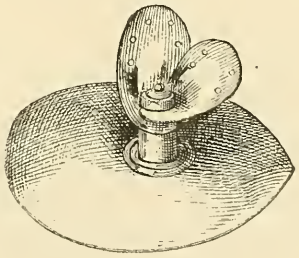

Fig. 138.

der Öffnung zu verhindern, sondern auch die Naturheilung zu befördern.

Bis auf Delabarre, der im Jahre 1820 seine Abhandlung über »Zahntechnik« herausgab, finden sich keine erwähnenswerthen Verbesserungen in Bezug auf die Obturatoren. Er eignete sich die Ideen Bourdet's an, ersetzte aber die Fäden durch metallische Klammern, wie man sie noch heutzutage um die Zähne legt.

Fig. 140 giebt eine Abbildung des Obturators von Delabarre. Aufserdem erfand er aber noch einen anderen höchst complicirten Apparat, eine Combination von Obturator und Gaumensegel, dessen Beschreibung wir uns für das Kapitel der künstlichen Vela vorbehalten müssen.

Bis hierher verdanken wir alle Erfindungen nach dieser Richtung hin den Franzosen, von jetzt ab übernehmen die englisch sprechenden Nationen die Leitung. Nur in Paris tritt noch Preterre hervor, der allein eine gröfsere Anzahl von Ersatzstücken für Kiefer und Nase angefertigt hat, als alle seine Vorgänger zusammen.

Der erste englische Autor von Bedeutung war Snell, der seine Abhandlung im Jahre 1828 veröffentlichte. Seine Obturatoren für Defecte des harten Gaumens waren nach dem Principe von Bourdet construirt und zum Beweise für die Richtigkeit von Bourdet's Auffassung citirt er einen Fall aus seiner Praxis, wo zwei sehr bedeutende Öffnungen

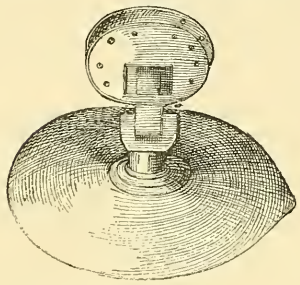

Fig. 139.

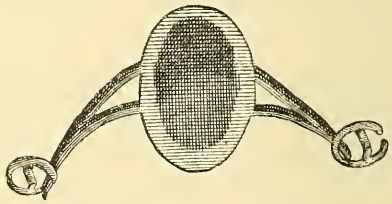

Fig. 140.

bedeckt wurden, die sich schliefslich immer mehr verengten und gänzlich schlossen.

Diese jetzt durch 50jährige Erfahrung bestätigte Thatsache beweist die Richtigkeit des Princips, auf welchem alle Obturatoren für einfache Perforationen basirt sein müssen. In complicirten Fällen von zufälligen Verletzungen, die einen Obturator und Velum verlangen, scheint Snell ebenfalls umfangreiche Erfahrungen und nach seinem eigenen Berichte, bedeutende Erfolge erreicht zu haben. Seine veröffentlichten Fälle sind aufserordentlich interessant und zeigen ein richtiges Verständnifs für die herzustellenden Funktionen und technische Geschicklichkeit in der Anpassung der Apparate, welche die so hoch gerühmte Geschicklichkeit unserer Tage beschämen könnte. Seine höchst sinnreichen Apparate mit einem Velum zeigten einen bedeutenden Fortschritt vor denen seiner Vorgänger in Bezug auf ihre Einfachheit, und werden wir derselben bei der Beschreibung der künstlichen Vela gedenken.

Im Jahre 1841 construirte Dr. Warren Rowell, New-York, einen Obturator, der so eigenthümlich war, dafs wir ihn in unserem Litteraturverzeichnisse nicht übergehen können. Es handelte sich um einen ausgedehnten Substanzverlust im Munddache, um den Verlust fast sämmtlicher Zähne, des Vomer und der Nasenmuscheln. Der hintere Theil der Gaumenöffnung wurde fast ganz von einer halbknorpligen Substanz gebildet, die so elastisch war, dafs man einen Körper, der viel gröfser als die Gaumenöffnung war, durch dieselbe einführen konnte. War dann dieser Körper, oder Apparat durch die Öffnung hindurch gedrängt, so wurde derselbe oberhalb des Loches durch den in seine ursprüngliche Lage zurückkehrenden elastischen Rand festgehalten. Dieser würde, wie er hoffte, eine leichte Platte tragen, wenn der Obturator eine solche Form hätte, dafs er auf dem Knorpelrande ruhen konnte.

Ohne auf die Beschreibung seiner Anfertigungsmethode näher einzugehen, wollen wir nur noch anführen, dafs der Obturator aus

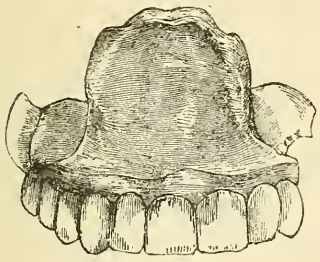

Fig. 141.

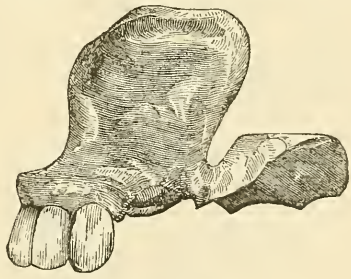

Fig. 142.

einer Platte bestand, die gröfser war, als die Öffnung im Gaumen und die aufserdem den vorderen Theil des Alveolarrandes bedeckte, an welchem künstliche Zähne angebracht wurden — so wie aus einer unregelmäfsig gestalteten Trommel oder Luftkammer, die oben gröfser war, als unten, wo sie mit der Gaumenplatte verbunden war. »Der Hals dieser Luftkammer ist gerade so weit, als die Öffnung im Gaumen, und der obere Theil hat mehrere Eindrücke, welche den unregelmäfsigen Oberflächen der übrig gebliebenen Nasenbeine entsprechen. Der vordere Theil, an dem die Zähne befestigt waren (Fig. 141) besteht aus 2 Platten, um durch ihre Dicke den fehlenden Alveolarfortsatz zu ersetzen. Die Trommel hebt sich von der Gaumenplatte ab, an welcher sie befestigt ist. Fig. 142 giebt die seitliche Ansicht. Die Gaumenplatte und die Trommel bestehen aus feinem Golde und sind sehr leicht«.

Dieser Obturator wurde lange Jahre getragen und genügte vollständig zum Kauen, Schlucken und Sprechen. Nichtsdestoweniger

mufs das Gewicht des Stückes sehr bedeutend und die Reizung der Öffnung beim Herausnehmen und Einsetzen so stark gewesen sein, dafs es unmöglich lange auf dem vorderen Rande der Öffnung ruhen konnte. Wahrscheinlich wurde es nur deshalb so lange ertragen, weil es sehr genau gearbeitet war, und der Patient allmählich eine bedeutende Geschicklichkeit in seiner Handhabung erlangt hatte. Man sieht dies letztere häufig selbst bei sehr schlecht gearbeiteten Oberstücken, die nur durch die beständige Action der benachbarten Muskeln und der Zunge in ihrer Lage gehalten werden, und doch können sich die Träger derselben nicht entledigen. Dr. Rowell's Obturator pafste für den betreffenden Fall wahrscheinlich so gut, dafs die Form unmöglich gebessert werden konnte, obgleich man ein leichteres Material dazu hätte nehmen können.

Im »American Journal of Dental Science« beschreibt Hullihen einen Obturator für ein durch Krankheit verloren gegangenes Velum. Er sagt:

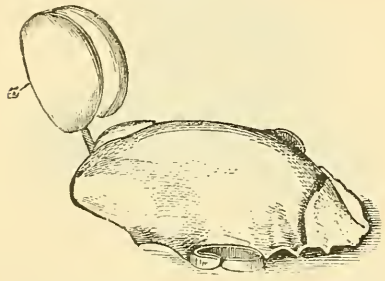

Fig. 143.

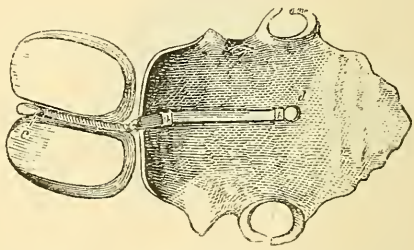

Fig. 144.

»Ein künstlicher Gaumen mufs aus 4 Theilen bestehen 1) einer Klappe aus dem dünnsten Goldblech, 2) aus einer etwa Zoll langen Spiralfeder, wie man sie für ganze Gebisse benutzt, 3) einem $1\frac{1}{2}$ Zoll langen Schieber, von der Breite und Dicke einer gewöhnlichen Uhrfeder und 4) einer in gewöhnlicher Weise angefertigten Platte für das Dach des Mundes. Gröfse und Form der Klappe bildet man nach einem Abdruck von der hinteren Nasenöffnung. Die Platte für die Nasenöffnung besteht aus einem hinteren und vorderen Theile, welche mit einander verbunden einen hohlen Körper (*a*, Fig. 143) bilden.

»Am oberen Ende der Klappe ist eine kleine Nadel, deren Spitze nach unten gerichtet und gerade so dick ist, um genau in das eine Ende der Spiralfeder hineinzupassen. Die Feder ist gerade so lang, dafs sie der Klappe gestattet, auf der Oberfläche des Velumrestes leicht aufzuliegen. Der Schieber ist an der Platte durch 2 kleine Ringe befestigt (*b b*) wie in Fig. 144. Wenn nöthig, kann die Platte das ganze Dach des Mundes

bedecken, oder sie braucht eben nur so grofs zu sein, um daran den Schieber befestigen zu können. Setzt man die verschiedenen Theile zusammen, so ergiebt sich der Apparat von Fig. 143. Fig. 144 zeigt die Befestigung der Feder an der Klappe und an dem Schieber. Die Ringe (*b b*) fixiren den Schieber an die Platte und am Ende des Schiebers befindet sich ein Knopf (*d*), durch welchen die Klappe noch vor- und rückwärts geschoben werden kann, ohne dafs Patient die Platte aus dem Munde zu nehmen braucht.

»Die Platte mufs sich ganz genau allen Theilen anlegen, sie mufs sich an das Dach des Mundes sowie an die Zähne, an denen sie befestigt ist, anschmiegen. Der Schieber mufs so angebracht sein, dafs die Klappe sowohl die hintere Nasenöffnung dicht verschliefst, als auch dieselbe freiläfst. Die Feder mufs so lang sein, dafs die Klappe leicht auf dem Rest des Velums ruhen kann, und die Klappe selber mufs an der Basis so breit sein, dafs sie die Reste des Velums vollständig bedeckt, ohne irgend welchen Reiz zu verursachen. Nur die Basis der Klappe darf, falls sie nach vorn geschoben wird, die hintere Nasenöffnung berühren, und nur wenn alle Theile so arrangirt sind, ist der Apparat richtig construirt und nur dann entspricht er dem gewünschten Zwecke«.

Man kann nur schwer begreifen, wie ein solcher Apparat, der nicht die geringste Ähnlichkeit mit den verloren gegangenen Theilen besitzt, in irgend welcher Weise die verlorenen Functionen wieder herstellen kann. Es ist möglich, dafs er in einzelnen Fällen Nutzen geschaffen hat, aber er ist mangelhaft im Principe, in Bezug auf allgemeine Anwendung, und in Anbetracht der modernen Verbesserungen, wird er wohl kaum jetzt noch benutzt werden.

Prof. Buckingham (Philadelphia) fertigte im Jahre 1858 für einen jungen Mann, dem früher ein Tumor entfernt worden war, welcher einen Theil der hinteren Fläche des weichen Gaumens bedeckte, einen Obturator an. Bei der Operation war das Velum und die Uvula so getrennt worden, dafs die Öffnung wie eine angeborene Spalte aussah. Zweimal hatte man vergeblich versucht, durch eine chirurgische Operation die weichen Theile zusammen zu bringen.

Fig. 145 giebt ein Bild der Spalte. *A* und *B* zeigen die verdickten Muskeln, die an der Seite des Pharynx herabhingen. Der Obturator (Fig. 146) bestand aus einer Platte, welche das Dach des Mundes bedeckte, und auf derselben befand sich ein Aufbau, der bis zur hinteren Nasenöffnung nach vorn, und nach hinten bis zu der vorderen Wand des Pharynx derartig reichte, dafs nur ein kleiner Zwischenraum dazwischen lag. Patient konnte mit demselben ohne Beschwerde essen und trinken.

Ohne Obturator jedoch gelangte die Nahrung in die Nasenhöhle und verursachte viel Beschwerde. Der Obturator erleichterte auch die Aussprache, da Patient ohne denselben kaum verständlich sprechen konnte.

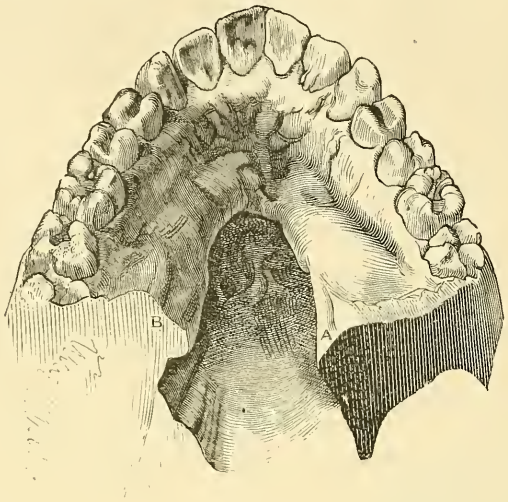

Fig. 145.

Im Januar 1858 beschrieb Dr. J. O. White im »Dental News Letter« einen Obturator mit künstlichen Zähnen für einen Fall von traumatischer Verletzung des Gaumens. Fig. 147 zeigt besser als alle Beschreibung

Fig. 146.

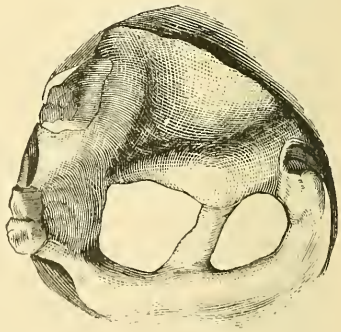

Fig. 147.

die verlorenen Theile. Bei diesem Obturator sind die dazu verwendeten Materialien von höchstem Interesse. Dem durch den Abdruck genommenen Modell wurde eine silberne Platte genau angepafst und ein

silbernes Band wurde rings um den Alveolarrand herumgelegt, an das die Zähne befestigt wurden, und beide Seiten dieser silbernen Platte wurden mit Guttapercha bedeckt. Die silberne Platte war klein genug, um vollständig von Guttapercha bedeckt zu werden, und dann wurden Erhöhungen von Guttapercha gebildet, welche die Öffnungen in der Nasenhöhle und im Centrum verstopften.

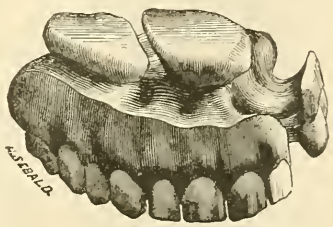

Fig. 148.

Siehe Fig. 148. Der Apparat wurde hergestellt, ehe noch der vulcanisirte Kautschuk allgemein in Gebrauch war. sonst wäre dieser wohl wegen seiner gröfseren Dauerhaftigkeit benutzt worden.

Im Dental Cosmos 1860 findet sich die Beschreibung eines Obturators von Dr. Mc Grath, der einen Defect des weichen Gaumens, durch Syphilis entstanden, ersetzen sollte (Fig. 149). Die Öffnung

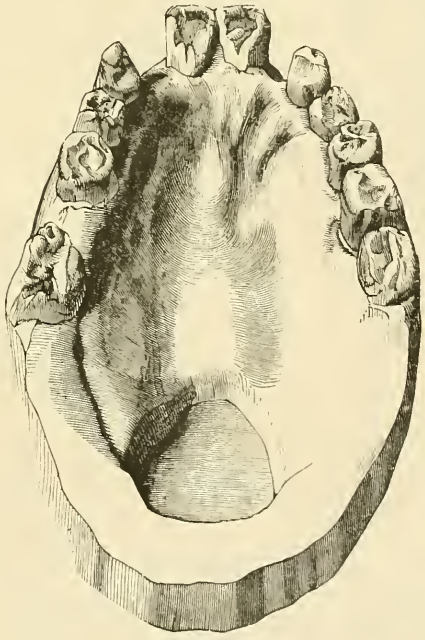

Fig. 149.

erstreckte sich von der hinteren Nasenöffnung durch das Velum zu den Gaumenknochen und war fast 1 Zoll breit. Die Uvula fehlte vollständig, und ebenso die Hälfte der seitlichen Bögen, wie nicht minder die Musculi

palato-pharyngei und die Constrictores isthmi faucium. Das Schlucken war in diesem Falle sehr erschwert, feste und flüssige Nahrung ging in die Nasenhöhle und durch dieselbe wieder nach aufsen. Die Krankheit war nicht auf den Gaumen beschränkt, sondern hatte auch das Innere der Nase und Theile des Nasenknochens derartig zerstört, dafs das Aussehen der Nase vollständig verändert war.

Der Obturator bestand aus einem einzigen Stücke, das den harten Gaumen vollständig bedeckte. Es erstreckte sich von den mittleren Schneidezähnen bis zur hinteren Wand des Pharynx und ging etwas über die Ränder der Öffnung an jeder Seite hinaus (siehe Fig. 150). Die Platte lag dem weichen Gaumen, der noch vorhanden war, dicht an, aber doch nicht so dicht, um die Nachbartheile zu reizen, und aus demselben Grunde waren auch die Ränder der Platte etwas nach unten eingebogen. Man wollte dadurch vermeiden, dafs sich die weichen Theile über den Gaumen zögen, wodurch wieder eine Communication mit der Nase entstanden wäre. Das hinterste Ende des Obturators war im rechten Winkel nach unten umgebogen und etwas ausgehöhlt, um mit der vorderen Wand des Pharynx eine ovale Öffnung zu bilden, vermittelst welcher der Patient leicht durch die Nase athmen konnte. Beim Schlucken contrahiren sich die Muskeln und treten gegen diesen Theil der Platte vor, so dafs dadurch jegliche Communication mit der Nasenhöhle wieder aufgehoben wird. An der Platte waren noch drei künstliche Zähne, ein Molaris und zwei seitliche Schneidezähne befestigt. Der ganze Apparat wurde durch zwei Klammern festgehalten.

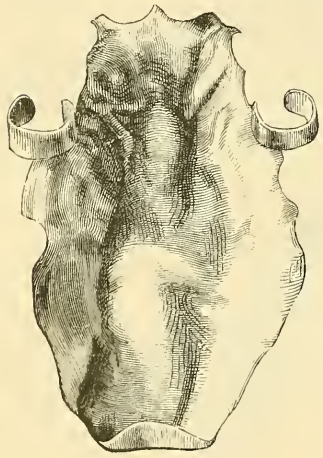

Fig. 150.

Wir kommen nun zur Besprechung des besten Obturators vom rein wissenschaftlichen Standpunkte, der je bei natürlichen Mifsbildungen applicirt worden ist. Bis jetzt haben wir nur solche Apparate beschrieben, die für zufällige Verletzungen construirt waren. Sobald früher eine angeborene Gaumenspalte zur Behandlung kam, und Versuche gemacht wurden, auf rein wissenschaftlicher Grundlage die Functionen der mangelnden Organe zu ersetzen, fertigte man stets ein künstliches Velum an, weil Snell und Stearn durch ein biegsames Velum vollständige Erfolge erzielt hatten. Nach ihrer Theorie konnte eine artikulirte Sprache nur durch dieselbe Muskelthätigkeit erzeugt werden, die

sich bei vollständig entwickelten Organen findet und darnach würde es unmöglich sein, dafs dieselbe Art der Aussprache durch ein ganz verschiedenes Organ hervorgebracht werden könnte. Da das Velum sehr elastisch und ein sehr wichtiges Organ für die Sprachbildung ist, so hielt man es für unmöglich die durch dessen Mangel verlorene Sprachfunktion anders zu ersetzen, als durch einen Apparat, der mit dem natürlichen die wichtigsten Eigenschaften der Biegsamkeit und Elasticität gemein hat. Man vergafs dabei vollständig, dafs die Sprache keine natürliche Funktion ist, wie etwa die Verdauung und die Athmung, sondern eine Funktion, die durch Übung gewisser Muskeln besonders erworben wird, und dafs folglich, falls die Funktion gewisser Muskeln vernichtet ist, andere Muskeln zu demselben Zwecke eingeübt werden können. Nur wenn man dies letztere Princip in Ausführung brachte, glaubte man, dafs ein Obturator für eine angeborene Gaumenspalte von Vortheil für die Sprachbildung sein würde.

1867 beschrieb Dr. W. Süersen auf der Centralversammlung der deutschen Zahnärzte in Hamburg seine Methode, Obturatoren anzufertigen, in welchem er ein Princip über den Mechanismus der Sprachbildung mit einem künstlichen Organe zur Ausführung brachte, welches vor ihm Niemand in gleicher Weise wissenschaftlich durchgeführt hatte.

Es besteht dies darin, dafs er auf die Wirkung des M. constrictor pharyngis superior beim Sprechen und Schlingen hinwies, die darin besteht, dafs der genannte Muskel dabei sich nach vorn vorwölbt und fast mit dem M. levator palati, der sich nach oben hebt, zusammentrifft [1].

In Bezug auf erworbene Gaumendefecte besitzt der Süersen'sche Obturator durchaus keine Vorzüge vor den anderen vorhin beschriebenen Apparaten. Aber für angeborene Fissuren nimmt derselbe, wenn er ordentlich construirt ist, eine hervorragende Stelle ein.

Es sind nun schon mehrere Jahre verstrichen, seitdem das von Süersen aufgestellte Princip in Bezug auf seine Richtigkeit geprüft worden ist, so dafs man sich ein Urtheil darüber bilden kann, und es liegen Beweise genug vor, um jene Behauptung zu rechtfertigen, dafs der Musc. constrictor super. zur Ausführung von Funktionen eingeübt werden kann, die er niemals, so lange noch die Nachbarorgane intact sind, verrichtet hätte. Dieser neuen Thätigkeit und der besonders entwickelten

1) Herr Süersen hat seine Methode so oft, und besonders in dem Baume'schen Lehrbuch wiederum so musterhaft beschrieben, dafs wir, um Wiederholungen zu vermeiden, für den deutschen Leser hier die Auseinandersetzung Kingsley's fortlassen.
Der Übersetzer.

Kraft dieser Muskelpaare ist es unzweifelhaft zuzuschreiben, dafs Patienten in den Fällen, wo das Velum durch Verwundung oder Krankheit vollständig zerstört ist, selbst bei einem mangelhaft gearbeiteten Substitute die Sprache schnell wieder gewinnen.

Meine Erfahrung berechtigt mich zu folgenden Schlüssen:

1) Bei allen angeborenen Defecten wird der Patient mit einem wissenschaftlich richtig angefertigten elastischen Velum eine correcte Aussprache viel leichter als mit irgend einem anderen Apparate erlangen.
2) Im gleichen Falle wird Patient niemals mit einem Obturator eine deutliche Aussprache wieder gewinnen.
3) Hat ein Patient mit angeborenem Defecte ein künstliches Velum so lange getragen bis er sich eine richtige und deutliche Aussprache angeeignet, so kann er später einen harten Obturator anlegen und wird dann die deutliche Aussprache behalten.
4) Von allen Obturatoren für Defecte des weichen Gaumens, die eine correcte Aussprache begünstigen, ist der von Süersen eingeführte nach dem allein richtigen Princip construirt und am zweckdienlichsten.

Auf diese Überzeugung gestützt, habe ich in den letzten Jahren Defecte im Gaumen nach folgenden Principien behandelt. Ein intelligenter Patient erhält ein künstliches Velum. Da dies in seiner Form und seinen charakteristischen Eigenschaften dem fehlenden Organ am ähnlichsten ist und am nächsten kommt, so ist zu erwarten, dafs bei richtiger Construction eine Verbesserung der Aussprache sofort eintreten, und dafs diese Verbesserung bis zur höchsten Vollendung fortschreiten werde.

Sobald dies erreicht ist — es kann dies Monate, oder auch Jahre dauern — kann man das elastische und wenig dauerhafte Velum mit einem permanenten Obturator vertauschen, der so angebracht ist, dafs die vollständige Gewöhnung der Schlundmuskeln zur Beihilfe des Sprechens, vervollständigt wird.

Folgende Fälle erläutern die von mir geübte Praxis.

Anwendung eines Obturators nach vorheriger Benutzung eines künstlichen Velums. Im Jahre 1865 stellte sich ein junger Mann mit angeborener Fissur des Gaumens vor. Dieselbe beschränkte sich fast nur auf den weichen Gaumen, indem die Spitze an der Grenze des Gaumenbeins lag. Weder war eine Hasenscharte noch irgend eine andere äufsere Deformität vorhanden, die auf den Defect im Innern schliefsen liefs. Seine Aussprache war derartig, wie man sie bei solchen Zuständen erwarten konnte, Fremden konnte er sich kaum verständlich machen. Er gehörte einer hochgestellten Familie an, hatte

eine gute Erziehung erhalten und war besonders für das Geschäft seines Vaters ausgebildet worden. Fig. 151 giebt das Bild seines Gaumens.

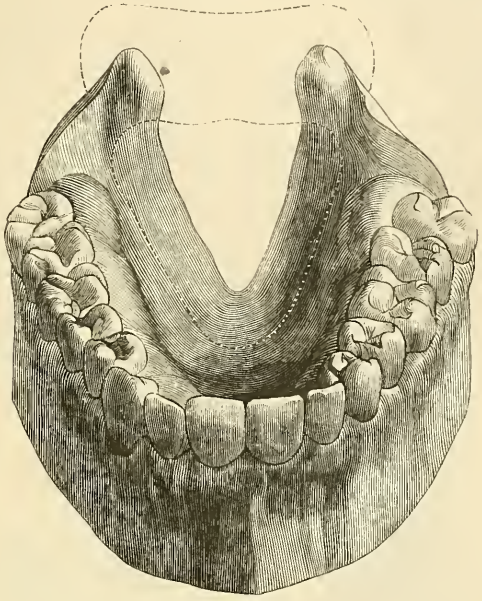

Fig. 151.

Er erhielt ein künstliches Velum aus weichem, vulkanisirten Kautschuk, *A* in Fig. 152. Dasselbe war an eine Goldplatte *B* befestigt,

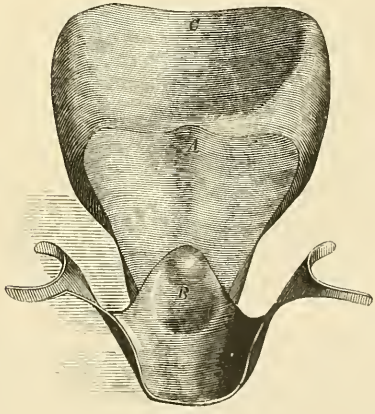

Fig. 152.

die durch je eine Klammer am ersten bleibenden Molaris rechts und links festgehalten wurde. Dieser Apparat ging von einer Seite zur anderen

und bedeckte die ganze Fissur von der Spitze bis dahin, wo die gespaltene Uvula sich mit dem weichen Gaumen vereinigt.

Man sieht die Lagerung an den punktirten Linien in Fig. 151. Der auf der Fig. 152 mit *C* bezeichnete Theil lag quer über den Pharynx in etwa horizontaler Richtung und berührte fast den Musc. constrictor pharyng. super. Da beim Sprechen die Wirkung der Musc. levatores das künstliche Velum in die Höhe und so nach hinten drängte, dafs die vordere Wand des Pharynx berührt wurde, so lag es in der Macht des Patienten die hintere Nasenöffnung zu schliefsen und eine deutliche Aussprache zu erlangen.

Nachdem Patient das Instrument angelegt hatte, nahm er bei einem Sprachlehrer Sprechstunden. Die Besserung in seiner Aussprache ging sehr schnell vorwärts, und bald darauf konnte er seinen Wunsch erfüllen und auch öffentlich am Geschäfte seines Vaters sich betheiligen.

Seine spätere Dankbarkeit war eine unbegrenzte.

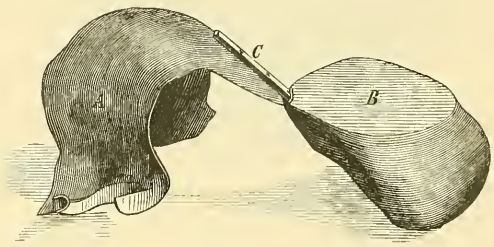

Fig. 153.

Zufolge seiner Erfahrung und seiner besonderen Intelligenz war dieser Patient für mich eine besondere Beihilfe zum genauen Studium des Mechanismus der Sprache mit einem künstlichen Apparat, und nach zehnjähriger Erfahrung mit diesem künstlichen Velum ging ich daran, einen Obturator für ihn herzustellen, und um so mehr, als die Süersen'schen Vorschläge in Bezug auf die Verwendung des M. constr. pharyng. als Sprechmuskel sehr einladend und erfolgverheifsend schienen, und der Patient selber durch seine Intelligenz mehr als jeder andere zu einem Versuche geeignet war. Ich verfuhr hierbei ganz so wie es Süersen angegeben.

Nachdem ein Gypsmodell vom Abdruck genommen war, bedeckte ich das Dach des Mundes und der Fissur mit weicher Guttapercha bis zur Höhe der Zähne. Die Guttapercha ging in die Fissur hinein und füllte sie bis zur Hälfte aus. Dann bildete ich den jetzt erhaltenen Klofs derartig, dafs er weiter nach hinten horizontal verlief. Sobald die Masse erkaltet war, führte ich sie dem Patienten ein, nahm sie wieder heraus,

erweichte sie in heifsem Wasser und brachte sie wieder ein, worauf Patient sofort schlucken und dies so oft wie möglich wiederholen mufste.

Diese Manipulationen wurden eine Zeit lang wiederholt. Vorstehende Stückchen wurden weggeschnitten und der Klofs so oft von neuem eingeführt, bis beim Herausnehmen keine Veränderung in der Gröfse und Form desselben mehr zu bemerken war. Die Muskelwirkung hatte einen Theil der Masse nach oben und den anderen nach unten gedrängt, so dafs die Grenze des oberen Constrictor-Muskels scharf angedeutet war.

Alle Theile des Klofses, die herausgedrückt waren, wurden fortgeschnitten und dann der ganze Apparat mehr symmetrisch geformt. Um aber ganz genau zu bestimmen, wie weit die Contraction der Schlundmuskeln sich erstreckte, wurde der Guttapercha-Klofs vor dem Vulkanisiren noch einmal der Wirkung der Muskeln derartig ausgesetzt, dafs vor letztmaliger Anprobirung der Pharynx mit einer Paste aus Kreide und Wasser bepinselt wurde, wodurch sich die Berührungsstelle an der Guttapercha deutlich abzeichnete.

Nachdem auf diese Weise die endgültige Form des Obturators mit der gröfsten Genauigkeit festgestellt war, ging ich mit der weiteren Bearbeitung gerade so vor, als ob ich ein Gebifs in Kautschuk anfertigen wollte. Nur erlaubte ich mir eine kleine Modifikation. Um den ganzen Apparat so leicht als möglich zu machen, höhlte ich den Klofs in folgender Weise aus: Nachdem die Guttapercha-Form vom Gypsmodell entfernt, und alles bereit war, um mit dem Stopfen des Kautschuks zu beginnen, schnitt ich mir kleine Streifen Papier zurecht, welche gerade die Höhlung ausfüllten, in welche der Klofs hineinpassen sollte. Darauf schnitt ich gleich grofse Kautschukstreifen nach den Papierstreifen, die sich genau an den Rändern aneinanderlegten, so dafs ich mir daraus einen Klofs bildete, der etwas kleiner war, damit er leicht in die Höhle eingeführt werden könnte. Ehe ich jedoch diesen Kautschukballon ganz verschlofs, führte ich einige Tropfen Wasser ein, und dann machte ich ihn vollständig an den Rändern dadurch dicht, dafs ich überall etwas Chloroform aufpinselte. Der übrige Theil der Cuvette wurde in der gewöhnlichen Weise gestopft, und der ganze Apparat in bekannter Manier vulkanisirt.

Der in dem Ballon sich bildende Dampf dehnte den Klofs aus, ohne ihn bersten zu lassen und drängte den Kautschuk fest gegen die Wandung der Höhle, wodurch ein Obturator gebildet wurde, der so leicht war, dafs er auf Wasser schwimmen konnte. Er wurde geschabt, polirt und dann dem Patienten eingepafst.

Fig. 154 und 155 zeigen die genaue Form dieses Kautschuk-Obturators. Die breitere Fläche am hinteren Theil des Klofses dient zum vollständigen Verschlufs der hinteren Nasenöffnung und dasselbe vollbringen die hohen Seitenwände, welche mit den Mm. levatores palati in Berührung treten. Sehr häufig werden Obturatoren, welche nach dem Süersen'schen Princip angefertigt sein sollen, derartig hergestellt, dafs eine flache Zunge, ohne Seiten und Hinterwände in die Fissur hineingepafst wird, aber selbstverständlich ohne irgend welchen Nutzen.

Patient trug obigen Obturator einige Tage lang mit vollständiger Befriedigung, hatte jedoch daran auszusetzen, dafs ihm gewisse Töne, die er mit seinem früheren Apparat leicht hervorzubringen gelernt hatte, jetzt unmöglich wurden. Besonders wurden ihm die Gutturale (Kehlbuchstaben) schwierig, woraus er schlofs, dafs entweder der Obturator nicht an den Pharynx reichte, oder dafs der Zungenrücken nicht hoch genug kommen konnte, oder dafs beide Fehler vorhanden seien. Ich vermuthete jedoch, weil früher das künstliche Velum viel tiefer herabstieg als der Obturator, die Zunge sich jetzt daran gewöhnt hatte, sich nur bis zu einer bestimmten Höhe zu wölben, um jene Laute hervorzubringen, und dafs jetzt, da die Basis des Angriffspunktes weiter von der Zunge entfernt sei, der Ton im Verhältnifs zur Entfernung mangelhaft sein müfste.

Zufolge dessen experimentirte ich weiter, um genau den Punkt ausfindig zu machen, bis zu welchem der Obturator heruntergehen müfste, um die Zunge bei der Lautbildung zu unterstützen.

Ich trennte daher den Klofs von der Platte und liefs dieselbe mit einer dünnen Verlängerung in der Mitte der Fissur liegen, wie es Fig. 153 *A* zeigt. An der hinteren Oberfläche der Verlängerung nietete ich eine $^1/_{10}$ Zoll weite, eine $^1/_{20}$ Zoll dicke und eine etwa $^5/_8$ Zoll lange Stanze *C* an, die nach innen geneigt über die Verlängerung fortlief. Die Stanze wurde dann in den Klofs *B* durch eine schwalbenschwanzähnliche Rinne eingesetzt, in welcher dieselbe etwa $^1/_2$ Zoll lang hin und her gleiten konnte, so dafs der Klofs bald höher hinauf, bald tiefer hinunter geschoben werden konnte. Die Stanze lag in der Rinne so fest, dafs sie stets in derselben Stellung blieb, in welcher sie festgestellt wurde.

Mit dieser Maschine ausgerüstet, deren Lagerung er nach seinem Belieben ändern konnte, nahm der Patient erneute Sprachversuche vor und nach etwa 14 Tagen konnte er genau die Stelle andeuten, an welcher der Klofs fixirt werden mufste. Diese Stelle lag viel tiefer, als ursprünglich. Sie lag fast in einer Ebene mit der Uvula und zwar so tief, dafs ich niemals geglaubt haben würde, dafs an dieser Stelle ein unnachgiebiger Körper während des Schluckens ertragen werden könnte. Stimme

und Aussprache des Patienten waren so gebessert, dafs ich nun daran ging, den ganzen Apparat in Gold herzustellen.

Da das Dach des Mundes in der Mitte sehr gewölbt war, so füllte ich das Modell hier aus, um die goldne Platte in einer anderen Ebene anzulegen, um dadurch eine bessere Resonanz herzustellen. Später füllte ich diesen Theil über der Goldplatte mit Kautschuk aus. Ich benutzte 20karätiges Gold sowohl für die Platte, wie für den Klofs. Die Platte für den Klofs wurde so dünn als nur irgend möglich gewalzt, und das ganze wurde eine ganz genaue Copie des früheren Kautschuk-Klofses. Fig. 154 und 155 geben eine seitliche und die hintere Ansicht dieses Instrumentes.

Patient war im höchsten Grade befriedigt, doch überraschte mich dies nicht, denn ich hatte schon früher vielfach Obturatoren aus Gold nach demselben Principe gearbeitet und stets gefunden, dafs goldene Obturatoren eine viel bessere Resonanz für die Stimme abgeben, als

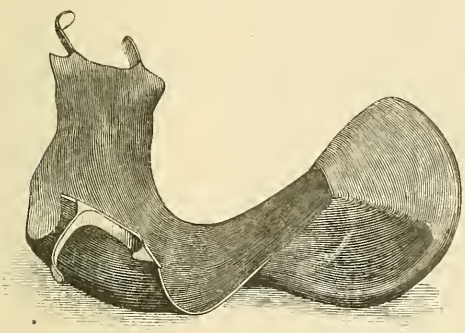

Fig. 154.

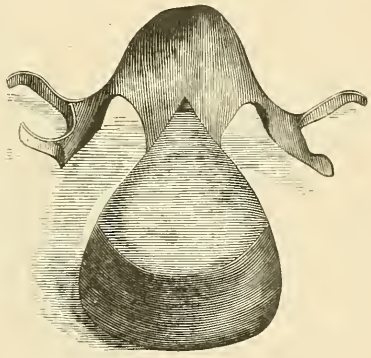

Fig. 155.

weicher oder harter Kautschuk. Meine eigenen Erfahrungen über die Obturatoren sind folgende:

1) Für angeborene Fissuren ist der Süersen'sche Obturator der beste; doch wird der Träger mit demselben erst dann eine perfekte Aussprache erlangen, wenn er mit einem anderen Apparat ordentlich zu sprechen gelernt hat.
2) Ein weiches, elastisches Velum ist viel besser zur Erlernung der Aussprache geeignet, als eine harte, unnachgiebige Substanz. Ist die Aussprache erlernt, dann kann man einen Obturator substituiren.
3) Nur in den seltensten Fällen kann man vermittelst des Obturators allein das Sprechen erlernen, die Aussprache entsteht hier durch eine Extrafunktion der Schlundmuskeln, während bei einem elastischen Velum die Levatores palati wesentlich zur Sprachbildung beitragen.

Kapitel III.

Die Behandlung der erworbenen Gaumendefecte.

Jede unnatürliche Communication zwischen Mund- und Nasenhöhle, welche einen freien Durchgang der Luft gestattet, wird die Sprache beeinträchtigen, und jeder Apparat, welcher diese Communication schliefst und ohne weitere Unannehmlichkeit getragen werden kann, wird die Aussprache wieder herstellen.

Früher machte man diese Obturatoren aus irgend einem Metall, vorzugsweise aus einer Goldplatte; in neuester Zeit jedoch haben Kautschuk und Celluloid[1]) die Metalle vollständig verdrängt. Diese Substanzen werden den letzteren deshalb vorgezogen, weil sie viel leichter und bequemer zu bearbeiten sind, besonders wenn irgend eine unregelmäfsige Form herzustellen ist.

Aus dem vorigen Kapitel ersahen wir, dafs die früheren Verfertiger dadurch diese Apparate im Munde festhielten, dafs sie dieselben in oder durch die Öffnung hindurchführten und durch Druck der umgebenden Gewebe festhielten.

Aber schon Bourdet wies im Jahre 1756 darauf hin, wie schädlich ein solcher Obturator auf die Umgebung wirken müsse und in der That existiren Beweise genug, dafs Apparate, welche sich auf die benachbarten Theile stützen, dieselben allmählich zur Resorption bringen und so die Öffnung im Gaumen noch mehr erweitern.

Einer meiner Patienten pflegte sich eine kleine Öffnung im harten Gaumen durch Baumwollenbäuschchen zuzustopfen. Durch das Anschwellen derselben dehnte sich die Öffnung mehr aus, es wurden

1) Wir selber gebrauchen Celluloid nicht mehr und rathen ständig von dem Gebrauche ab. d. Ü.

immer gröfsere Bäuschchen erforderlich, bis schliefslich das ganze Dach des Mundes mit den Zähnen durch den Druck resorbirt wurde und zuletzt nur noch der Alveolarrand allein übrig blieb. Einen solchen Fall zeigt Fig. 156.

Dahingegen sind auch in meiner Praxis Fälle vorgekommen, wo Öffnungen im Gaumen, durch Krankheit hervorgerufen, sorgfältig mit einer Platte bedeckt wurden, ohne in die Perforation oder in die Höhle hineinzugehen, wobei gesunde Granulationsbildung angeregt wurde und die Öffnung sich allmählich schlofs, so dafs zuletzt der Obturator überflüssig wurde.

Solche Apparate müssen aber sehr genau gearbeitet sein. Sie müssen allen Theilen, mit denen sie in Berührung kommen, genau

Fig. 156.

anliegen und dürfen nicht die geringste Reizung oder übermäfsigen Druck auf die umgebenden Theile ausüben. Ja, derartige Apparate müssen noch viel genauer gearbeitet sein als ein künstliches Gebifs, da in dem letzteren Falle die Gewebe stets gesund und selbst eine unpassende Platte zu ertragen im Stande sind. Bei erworbenen Gaumendefecten ist jedoch stets das Allgemeinbefinden ein derartiges, dafs selbst geringer Irritation schnell heftige Entzündungserscheinungen folgen.

Bei einfachen Perforationen des Gaumens genügt schon eine Kautschukplatte, die jedoch nicht in die Höhle hineinreicht, und die durch die Zähne festgehalten wird, wie in Fig. 157. Liegt die

Platte genau an, ist sie nicht allzudick, so wird sofort dadurch die Aussprache wieder hergestellt.

Fig. 158 zeigt schon einen mehr complicirten Obturator für einen Defect des weichen Gaumens. Hier konnte das vorige einfache Modell schon um deshalb nicht genügen, weil der weiche Gaumen zufolge seiner fortwährenden Muskelthätigkeit einen unbeweglichen Körper, ohne durch ihn gereizt zu werden, nicht ertragen kann. Diesem wird durch ein Charnier vorgebeugt. Der an die Zähne befestigte Theil bleibt unbeweglich, während der eigentliche Obturator sich auf und ab bewegen kann, je nachdem es die Thätigkeit der Muskeln mit sich bringt. Das Charnier *A* mufs an der Stelle liegen, wo sich der weiche mit dem harten Gaumen verbindet. Das Charnier und die Haupttheile des Instrumentes sind von Gold, der Obturator selber aber von Kautschuk. Der vorspringende Theil *B* liegt wie ein Lappen auf der Gaumenfläche fest, sonst würde die Beweglichkeit des Charniers ihn aus der Öffnung heraus fallen lassen.

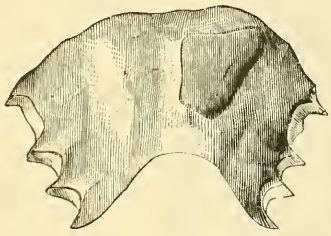

Fig. 157.

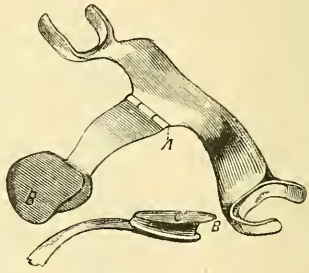

Fig. 158.

Der Lappen ist deutlicher in der seitlichen Ansicht *B*. Der ganze Apparat wird am besten so angelegt, dafs man den Obturator zuerst einführt und nachher die Klammern an die Zähne andrückt.

Die Fig. 157 und 158 zeigen die wesentlichen Principien in der Anfertigung der einfachen Obturatoren, aber trotzdem erfordert ihre Anwendung häufig den höchsten Scharfsinn des Zahnarztes, da die Fälle, bei welchen derartige Apparate in Anwendung kommen, in Form und Ausdehnung sehr verschieden sind.

Die zur Anfertigung eines Obturators nöthigen Handgriffe und Methoden sind dieselben, die zur Anfertigung eines künstlichen Gebisses in Gebrauch sind. Vor allem ist ein genauer Abdruck der Perforation, der benachbarten Gaumenfläche und aller etwa vorhandenen Zähne durchaus nothwendig, und dieser Anforderung kann nur ein Gypsabdruck genügen. Es darf dabei jedoch kein überschüssiger Gyps durch die Spalte dringen, weil dadurch die Herausnahme des Abdrucklöffels

erschwert würde. Um dies zu vermeiden, sollten Anfänger oder ängstliche Operateure zuerst einen gewöhnlichen Wachsabdruck nehmen.

Dringt das Wachs durch die Spalte, so kann es leicht ohne Nachtheil für den Patienten entfernt werden. Von diesem Wachsabdruck gießt man sich ein Gypsmodell und auf diesem macht man sich einen Abdrucklöffel aus Guttapercha. Als Griff nimmt man eine alte, dicke, abgebrochene Feile oder etwas ähnliches. Dieser so improvisirte Löffel darf aber weder an die Ränder der Öffnung anstoßen, noch zu tief in dieselbe hineinreichen. Bringt man dann auf diesen Löffel eine dünne Lage Gypsbrei, so kann man einen brauchbaren Abdruck erzielen. Soll der Obturator nur eine einfache Decke für die Perforation bilden, so kann man schon einen brauchbaren Gypsabdruck erhalten, wenn man ein kleines Stückchen feuchten Papieres über die Öffnung legt. Dieses verhindert das Eintreten des Gypses und deckt gleichzeitig die Ränder des Defects.

Auf einem correcten Gypsmodell, welches von diesem Abdruck genommen, wird dann der Obturator gerade so wie ein künstliches Kautschukgebiß angefertigt. Sollte es wünschenswerth sein, daß der Obturator in die Öffnung eindringe, um irgend einen verlorenen Theil des Gaumens zu ersetzen, so darf er jedoch niemals bis in die Nasenhöhle dringen, noch diese irgendwie verstopfen. Zu einer klaren Aussprache ist das vollständige Freisein der Nasenhöhlen unbedingt nöthig. Der Theil des Obturators, der sich in der Mundhöhle befindet, muß so fein, als es sich nur immer mit seiner Stärke und Dauerhaftigkeit verträgt, gearbeitet sein.

In vielen Fällen von syphilitischer Erkrankung des weichen Gaumens ist der Substanzverlust nur auf den hinteren Theil beschränkt. Hier würde ein Obturator unanwendbar, oder doch verwerflich sein, da die benachbarten Theile einen harten, unnachgiebigen Verschluß nicht ohne Unannehmlichkeit vertragen könnten. Hier muß man ein weiches, biegsames und elastisches Material, wie z. B. den elastischen Kautschuk anwenden.

Fig. 159 stellt einen Gaumendefect dieser Art dar; es ist die Uvula und der benachbarte weiche Gaumen zerstört. Man sieht, daß ein Theil des weichen Gaumens die Mittellinie entlang zurückgeblieben ist. Es wird daher immer noch eine bedeutende Muskelthätigkeit vorhanden sein, die man berücksichtigen muß, und die man auch zum Vortheil ausbeuten kann.

Dieser Fall bot insofern große Schwierigkeiten, als bereits alle Zähne des Oberkiefers extrahirt worden waren, und mußte daher eine Platte construirt werden, welche nicht allein die Zähne sondern auch den künstlichen Gaumen zu tragen hatte.

In allen solchen Fällen mufs man stets für den Apparat das beste und dauerhafteste Material wählen. Da Patient 2 Obturatoren wünschte, so wurde der eine aus Gold, der andere aus Platina mit zusammenhängendem Porzellanzahnfleisch (continuous gum.) hergestellt. In der Mittellinie der Platten, am hinteren Rande befand sich eine Furche, in

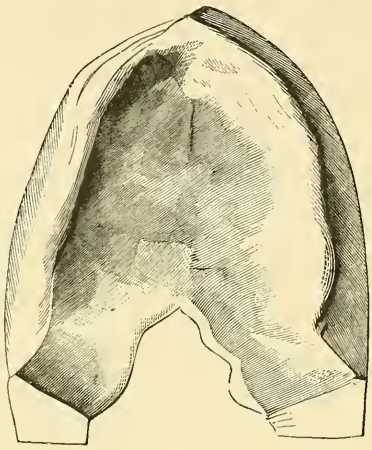

Fig. 159.

welche die für den weichen Gaumen bestimmte Vorrichtung *C* in Fig. 160 eingefügt wurde. Die beiden Flügel *A* und *B* sind von weichem Kautschuk. In der Mitte sind sie ungefähr 1 Zoll dick und werden nach der Peripherie allmählich dünner.

In einem sehr dringenden Falle könnte man sie vielleicht aus einem Stücke unvulkanisirten Kautschuks anfertigen, nur hätte dies den

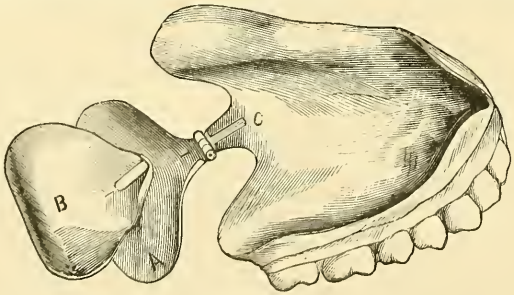

Fig. 160.

Nachtheil, dafs die Ränder nicht so dünn und so angenehm für den Patienten sein würden, als wenn man weichbleibenden vulkanisirten Kautschuk dazu verwendete. Das Gestell für die Flügel ist aus Goldblech mit einem Charnier, um die perpendikuläre Bewegung des Gaumens zu unterstützen.

Wenn der Apparat im Munde sich befindet, liegt das Charnier mit dem Gestell dem Gaumen dicht an, und der Kautschuk-Flügel *A* bedeckt den der Zunge zugekehrten Theil der Perforation. Der Flügel *B* bedeckt den oberen, d. h. den der Nasenhöhle zugewendeten Theil und ist so weit nach hinten verlängert, dafs er fast die Schlundmuskeln berührt, wenn diese nicht contrahirt sind. Beide Flügel gehen über den Rand des Defectes hinaus und ruhen auf der Fläche des weichen Gaumens, in einer Ausdehnung von $^1/_8$—$^1/_4$ Zoll, so dafs sie den ganzen freien Rand des weichen Gaumens umfassen. Auf diese Weise ist der noch vorhandene Theil des weichen Gaumens im Stande, den künstlichen Gaumen auf und ab zu bewegen, je nachdem es die Aussprache erfordert.

Wenn der Patient nicht spricht, wenn also die Sprachorgane in Ruhe sich befinden, so existirt hinter dem künstlichen Velum eine Öffnung, welche das Athemholen durch die Nase gestattet. Sind jedoch diese Organe in Thätigkeit, so schliefst leichtes Heben des Gaumens oder eine Contraction des Pharynx die Comunication mit der Nase und leitet die

Fig. 161.

Stimme durch den Mund. Auf diese Weise wirkt der künstliche Gaumen wie ein Ventil, welches die Nase öffnet oder schliefst und das um so besser arbeitet, je dünner und zarter seine Ränder sind, da es dadurch dem Drucke leichter nachgiebt. Ein derartiges Instrument wird, so weit es mechanisch möglich, die Function des natürlichen Organs ersetzen. Man braucht aber solch einem Apparate durchaus nicht die Form einer Uvula zu geben. Dadurch würde man nichts gewinnen, und um so weniger als die Beihilfe dieses Organs zur Lautbildung sehr zweifelhafter Natur ist.

Fig. 161 zeigt den oben beschriebenen Apparat in seinen einzelnen Theilen. Das Gestell ist im Bilde am Charnier gebogen, um den Sperrhaken bei *D* zu zeigen, welcher den hinteren Theil aus seiner Lage zu fallen hindert. *C* zeigt den Zapfen, welcher in der Furche der Platte eingefügt ist und die letztere mit dem Anhang verbindet. Die beiden Kautschuk-Flügel sind an das Gestell durch die Knöpfe und die Haken befestigt, welche die Zeichnung darstellt. Die Anfertigung der Kautschuk-Flügel ist im Kapitel VI beschrieben.

Fig. 162 zeigt einen noch gröfseren Gaumendefect derselben Klasse. Hier fehlt der weiche Gaumen vollständig und gleichzeitig in der Mittellinie ein Theil des harten Gaumens. Aber obgleich die Zerstörung hier eine gröfsere ist, ist doch der Apparat viel einfacher. Die Gaumenmuskeln sind nicht mehr vorhanden, und es braucht daher der Apparat sich nicht mehr perpendikulär zu bewegen. Es wird daher hier der Apparat mehr einem elastischen Obturator, als dem ventilähnlichen Gaumen des vorigen Falles gleichen. Das hier zur Anwendung gekommene Princip hat bereits H. Snell vor 50 Jahren empfohlen und Sercombe später angewendet. Es besteht aus einer gewöhnlichen Platte mit Zähnen. An dem hinteren Ende ist ein schürzenförmiger

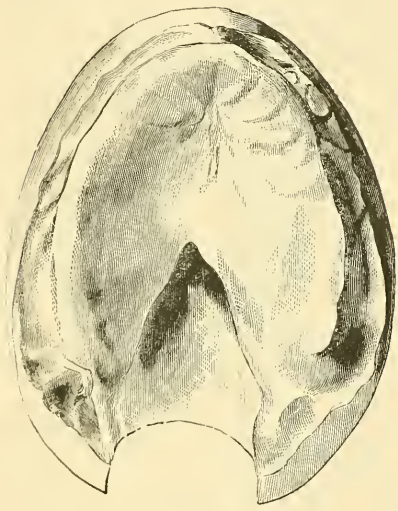

Fig. 162.

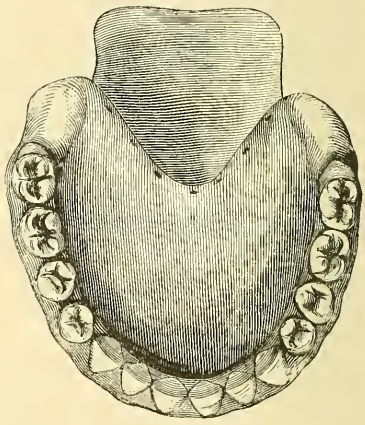

Fig. 163.

Ansatz aus weichem Kautschuk, welcher den Defect an dem unteren Rande vollständig überbrückt und fast bis zum Pharynx reicht. Fig. 163 zeigt das künstliche Gebifs mit dem Gaumen.

Bei dem Apparat von Sercombe, der unter Fig. 168 beschrieben ist, bestand der Anhang aus unvulkanisirtem Kautschuk, der aber aus zwei Gründen zu verwerfen ist: Erstens weil derselbe durch eine Menge Substanzen verunreinigt ist, welche die Gesundheit benachtheiligen und zweitens wegen seiner gleichmäfsigen Dicke. Es ist daher besser, wenn man sich eine Gypsform modellirt, nach welcher man den Gaumen aus einem reinen und unschädlichen Material herstellen kann, das ziemlich dick in der Mitte und an der Peripherie, wo es mit dem beweglichen Gewebe in Berührung kommt, dünn zuläuft.

Wir werden später die Anfertigung eines solchen Gaumens beschreiben. Derselbe kann durch die verschiedenartigsten einfachen Mittel an die Platte befestigt werden. Die eine Methode, welche den Patienten am wenigsten belästigt, ist wohl die, eine Reihe kleiner Löcher am Ende der Platte zu bohren und daran den Apparat mit Seide oder Platina-, Gold- oder Silberdraht zu befestigen. In diesem Falle ist es wünschenswerth, dafs die Platte und der Gaumen eine gleichmäfsige Oberfläche auf der lingualen Seite besitzen. Beim Einpassen der Platte kann dieselbe am hinteren Rande um $^1/_{16}$ oder um $^1/_{10}$ Zoll, je nach der Dicke des Gaumens erhöht werden. Auf diese Weise bleibt dann der weiche Kautschuk auf der Gaumenfläche der Platte, während auf der Zungenfläche alles eben ist.

Man sieht aus diesem Falle, dafs der Patient die Schlundmuskeln darauf einüben mufs, jetzt allein den Verschlufs der Nasenhöhle herzustellen, während sie früher dies zusammen mit den Muskeln des weichen Gaumens ausführen konnten. Die vollkommene Aussprache wird daher von dem Erfolge abhängen, den der Patient mit dem Gebrauche dieser Muskeln erzielen kann. Bei erworbenen Gaumendefecten, wie wir sie hier im Auge haben, wird dies nicht schwierig sein. Denn der Patient hatte früher eine vollkommen deutliche Aussprache, sein Ohr ist im Stande den Kontrast zwischen dem früheren und jetzigen Zustande zu beurtheilen, und wird dieses ihn daher jetzt in seinen Bemühungen unterstützen.

Es ist in der That erstaunlich, bis zu welchem Grade die Muskeln an eine ungewöhnliche Funktion gewöhnt werden können. In dem Falle Fig. 162 und 163 hatte der Defect 28 Jahre lang bestanden und Patient war zur Zeit, als er den künstlichen Gaumen erhielt, fast 50 Jahre alt. Die Wirkung auf die Sprache war sofort bemerkbar, die Aussprache war fast ebenso deutlich wie in seiner Jugend, und diese auffallende Deutlichkeit in der Sprache kann nur durch die Annahme erklärt werden, dafs seither die Schlundmuskeln vergeblich Surrogatbewegungen gemacht hatten, um ohne Gaumen der Aussprache behilflich zu sein.

Diese beiden Fälle, welche wir auswählten, um die Anwendung von künstlichen Gaumen bei erworbenen Defecten zu zeigen, erforderten, wie wir gesehen haben, gleichzeitig ganze obere Gebisse in Verbindung mit dem künstlichen Gaumen, und wählten wir sie deshalb, weil die zu überwindenden Schwierigkeiten hier viel gröfser sind. Da, wo im Oberkiefer noch einzelne natürliche Zähne stehen, würde die Platte mit dem Anhange für den weichen Gaumen ebenso hergestellt sein und die Platte könnte durch Klammern in gleicher Weise, wie ein partielles Gebifs befestigt werden.

Kapitel IV.

Die Geschichte des künstlichen Gaumensegels.

Im Kapitel I habe ich die Unterscheidung begründet, welche ich zwischen einem künstlichen Velum und einem Obturator mache. Während letztere wohl schon seit drei Jahrhunderten in Gebrauch sind, werden künstliche Gaumensegel erst seit 50 Jahren angefertigt, möglicherweise weil vor der Entdeckung des Kautschuks kein dazu passendes Material vorhanden war.

Delabarre war wahrscheinlich der erste, der eine weiche, biegsame, elastische Klappe, welche die Funktion des natürlichen Velums übernehmen konnte, construirte. Es handelte sich in seinem Falle um eine sehr ausgedehnte syphilitische Zerstörung. Es fehlten das ganze Dach des Mundes mit dem weichen Gaumen und sämmtliche Zähne, wodurch eine Combination von Gebifs, Obturator und Velum nöthig wurde — für die damalige Zeit eine sehr bedeutende Aufgabe. Die Zähne waren auf einer Platinaplatte befestigt, welche durch eine Feder in situ gehalten wurde. Diese Feder war mit einem Gestell verbunden, welches auf den unteren Zähnen ruhte. Das Gebifs ersetzte in einem gewissen Grade die Form der fehlenden Theile, und unterschied sich im allgemeinen nur wenig von den jetzt gebräuchlichen. An dem hinteren Rande desselben befestigte er das Velum mit der Uvula von weichem Kautschuk (»Gomme élastique«).

Es scheint, dafs Delabarre mit diesem Apparat mehr das Hinunterschlucken der Speisen, als die bessere Aussprache befördern wollte. Zu diesem Ende brachte er am vorderen Theile der Platte eine Art Klappe an, welche durch ein System combinirter Hebel auf der oberen Fläche mit Velum und Uvula verbunden war und durch den Druck der Zungenspitze in Action gesetzt wurde.

Fig. 164 giebt das Bild dieses Apparates. *A* ist die Klappe, welche sich auf Druck von unten hob und durch eine schwache Feder wieder senkte. *B B* sind zwei Hebel, die in der Mitte auf Achsen ruhen. Das vordere Ende des ersten ist an der Klappe, das hintere Ende des zweiten an Velum und Uvula derartig befestigt, dafs durch das Heben der Klappe gleichzeitig auch das Velum mit gehoben wurde. Diese »Maschine«, wie sie Delabarre nennt, konnte nur durch die Zunge in Bewegung gesetzt werden, wenn sie sich in einer bestimmten Lage befand und deshalb auch beim Sprechen keinen Vortheil gewähren, obgleich Delabarre behauptet, dafs der ganze Apparat dem Patienten

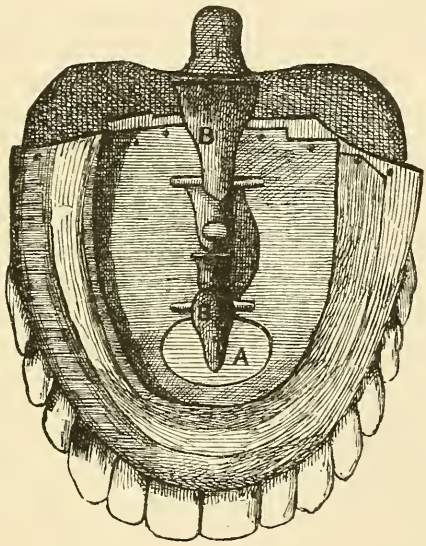

Fig. 164.

sowohl zum Kauen und Hinunterschlucken, wie auch zum »deutlichen Sprechen« von grofsem Nutzen gewesen sei.

Bei unseren heutigen Fortschritten in der Technik können wir uns von einer solchen Maschine durchaus keinen Vortheil versprechen. Wahrscheinlich würde das Velum allein, ohne den complicirten Apparat, der übrigens sehr leicht in Unordnung gerathen müfste, denselben Nutzen gewährt haben. Es ist daher nicht zu verwundern, dafs wir keine Beschreibung eines ähnlichen Apparates in der Litteratur weiter vorfinden.

Selbst wenn das Experiment von Delabarre nicht vollständig geglückt wäre, so darf man immerhin die Bedeutung desselben nicht unterschätzen. Es handelte sich hier um einen erworbenen Defect: und

spätere Erfahrung hat gelehrt, dafs in solchen Fällen häufig selbst ein roh ausgeführter und mangelhaft construirter Apparat die Sprache bedeutend verbessern kann. Aufserdem aber gebührt Delabarre das Verdienst, zuerst das Material zu einem künstlichen Velum verwendet zu haben, mit dem man allein dasselbe anfertigen kann, und obgleich der damalige Kautschuk, im Vergleich mit dem heutigen, durch Vulkanisation verbesserten, sehr leicht zu Grunde ging, so legte doch sein Experiment den Grund zu den sehr brauchbaren späteren künstlichen Gaumensegeln und ermuthigte wahrscheinlich H. Snell in London kurz darauf zu seinen mehr erfolgreichen Arbeiten.

Snell giebt an, dafs er im Jahre 1823 ein künstliches Velum angefertigt habe und dies ist der erste Bericht über Versuche die üblen Folgen angeborener Gaumenspalten auf mechanischem Wege zu beseitigen. Vor dieser Zeit wurden Apparate nur für erworbene Defecte construirt — angeborene galten nur dem Messer der Chirurgen zugänglich, obgleich damals die Ära der Staphyloraphie noch nicht begonnen hatte.

Im ersten Falle von Snell handelte es sich um eine junge Dame mit einer Spalte des harten und weichen Gaumens in der Mittellinie. Eine Hasenscharte scheint nicht vorhanden gewesen zu sein. Er nahm einen genauen Abdruck und formte nach dem Modell eine Goldplatte, welche die Spalte bedecken sollte, und die soweit nach hinten reichte, als es die Patientin ertragen konnte. Am hinteren Theile der Platte waren zwei Kautschuklappen befestigt, welche den fehlenden weichen Gaumen ersetzen sollten. Durch einen goldenen Angelhaken war ein bewegliches Kautschukstück gerade in der Mitte des unteren Theils befestigt, welches die Uvula ersetzen sollte.

Am oberen, oder stärkeren Theile der Goldplatte war ein Stückchen Elfenbein unbeweglich befestigt, welches bis an den noch vorhandenen Rest des Septum narium reichte. Der ganze Apparat wurde durch zwei Golddrähte gehalten, welche oben an die Platte angelöthet, und unten an einen Molarzahn jeder Seite befestigt waren. In seiner Abhandlung erwähnt Snell, dafs es ihm vorzugsweise darauf ankam, die Aussprache zu verbessern, was ihm vollständig gelungen sei.

In einem späteren, verbesserten Apparate, ist der präparirte Gummi an den hinteren Theil der Platte da befestigt, wo der natürliche weiche Gaumen beginnt, und reicht beiderseitig bis zu dem noch vorhandenen Theile der Uvula hinunter. An den seitlichen Wänden besitzt er eine Furche, um die gespaltenen Theile des Velums darin aufzunehmen. Ein bewegliches Velum ist in der hinteren Mitte des elastischen Gummi angebracht. Damit diese während des Schluckens an den natürlichen

Bewegungen Theil nehmen können, liegt hinter ihnen eine Feder. Ein Ende ist an der hinteren und vorderen Fläche der Hauptplatte angebracht, und das andere lehnt sich an die hintere Fläche des Gummi an. Auf diese Weise bleibt der letztere stets während des Schluckens dicht an den Rändern der Spalte liegen«. Leider hat Snell seiner Beschreibung keine Abbildung beigegeben, doch glaube ich, dafs der Apparat dem sehr ähnlich war, den 20 Jahre später Dr. Stearn in Amerika veröffentlichte. Siehe Fig. 165.

Mit Dr. Stearn's Versuchen beginnt eine neue Epoche in der Geschichte der künstlichen Vela — nicht sowohl weil es ihm klarer war, worauf es bei der Construction vorzugsweise ankam, oder weil er eine besondere Geschicklichkeit in der Anfertigung besafs, sondern weil ihm durch einen, ich möchte sagen glücklichen Zufall, die beste bis jetzt entdeckte Substanz für derartige Apparate in die Hände gespielt wurde.

Im Jahre 1841 oder 1842 wurde nämlich der damals sehr junge praktische Arzt Dr. Stearn mit Herrn Goodyear bekannt, der gerade mit einer Verbindung von Kautschuk und Schwefel experimentirte, um ersteren brauchbar zu machen.

Dr. Stearn war selber mit einer angeborenen Gaumenspalte behaftet, die jedoch nur auf den weichen Gaumen beschränkt war. Er war bereits 2—3 mal erfolglos operirt worden, und setzte nun seine ganze Hoffnung auf einen künstlichen mechanischen Verschlufs. Von erfinderischem Geist, hatte er sich mit allen Verbesserungen in Bezug auf Kautschuk bekannt gemacht und ging nun daran, für sich selber ein künstliches Velum zu construiren. Bedenkt man, dafs er nicht die geringsten Kenntnisse in der Zahntechnik besafs, und dafs er kaum ein solches Modell herstellen konnte, wie man es jetzt als unumgänglich nothwendig findet, so sind seine Erfolge wirklich höchst bemerkenswerth. Er wies nach, dafs man einen sehr complicirten Apparat nicht allein in den Rachen einführen, sondern ihn auch mit grofsem Comfort tragen, und dadurch die Sprache vollständig wieder gewinnen könne. Ich selber lernte Dr. Stearn erst 15 Jahre später kennen und seine Aussprache war so deutlich und scharf, dafs nur wenige ohne genaue interne Untersuchung bei ihm einen Defect entdeckt haben würden.

Wie alle Pionire kam Stearn erst durch die complicirtesten Versuche zu einem Resultate. Sein Instrument war ein Wunder von Scharfsinn, und die Art und Weise der Anfertigung war in der That, wenn man unsere heutigen einfachen Apparate betrachtet, eine höchst schwierige. Anstatt wie man dies jetzt thut, einen Abdruck zu nehmen, von diesem ein Gypsmodell zu giefsen, und auf demselben die Kautschuk-

modelle anzufertigen, schnitzte er zuerst eine Form aus Holz, um darin das Velum zu vulkanisiren.

Um eine Idee von der Form des Modelles zu erhalten, nahm er kleine Abdrücke der einzelnen Theile mit Wachs, das er mit einem am Ende gekrümmten Stocke einführte. Die so erhaltenen Formen copirte er dann auf seinem Holzstock. Ermuthigt durch die Anerkennung seitens der berühmtesten Ärzte Amerikas, ging er im Jahre 1845 nach London und Paris und veröffentlichte in der »Lancet« einen sehr werthvollen Aufsatz über diesen Gegenstand.

Sein scharfsinniger Apparat wurde aufserordentlich bewundert, aber die sehr complicirte Herstellungsweise erweckte im Allgemeinen die Idee, dafs das von ihm angegebene Instrument nur in sehr wenigen

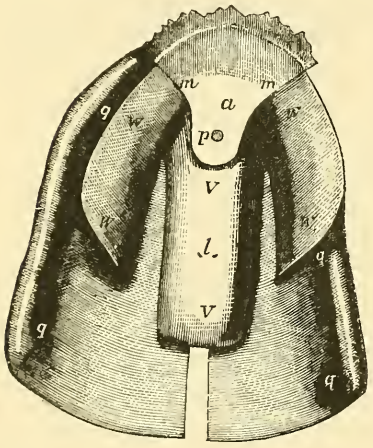

Fig. 165.

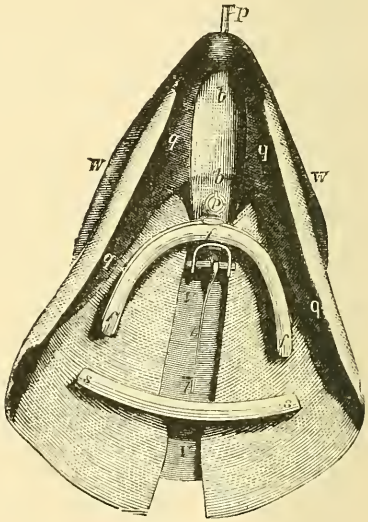

Fig. 166.

Fällen anzuwenden sei, und so wurde die ganze Sache allmählich vergessen.

Fig. 165 zeigt die untere und Fig. 166 die obere Seite des Stearn'schen Instrumentes. In Fig. 165 ist bei *m m* ein Theil der Goldplatte, welche an der Seite des gezackten Randes fortlief, bis sie auf jeder Seite des Mundes an den Zähnen befestigt wurde. Den Rest des natürlichen Gaumens füllte die Vertiefung bei *q q* aus. Der breite untere Rand ging, wie aus der Abbildung ersichtlich, in den Schlund hinab, und zur Annäherung der beiden Seiten des Spaltes und zur Erleichterung jeder anderen Muskelthätigkeit, war durch einen Schlitz in der Mitte des

Apparats gesorgt. Damit der Ton aber nicht durch den Schlitz verloren ging, so wurde der letztere durch die Klappe *v l v* bedeckt.

Bei beginnender Muskelthätigkeit schieben sich die beiden Seiten *q q* des künstlichen Velums über einander, so dafs sie während der Kaubewegungen die benachbarten Theile nicht irritiren. Da der Kautschuk nach kurzem Gebrauch zu Grunde ging, so mufste die Klappe, damit sie fest am Körper des Instrumentes liegen bliebe, noch eine besondere Befestigung erhalten. Zu diesem Zwecke wurde (*f* Fig. 166) eine Goldfeder angebracht. Die gekrümmten Bänder *f f f* und *s s* bestanden ebenfalls aus Kautschuk wie das übrige Stück. Sie sollten dem ganzen Instrument gröfsere Dauerhaftigkeit verleihen, und das Velum während der Unthätigkeit der Muskeln auseinanderspreizen. Die erwähnte Klappe sollte jedoch durchaus nicht die Uvula ersetzen, worauf man nach ihrem Aussehen und nach ihrer Lage schliefsen dürfte, sondern wurde nur deshalb angebracht, um den Schlitz in der Mitte zu decken.

Dr. Stearn betrachtete die dreifachen Leistungen dieses Instruments als den gröfsten Triumph seiner Geschicklichkeit und er selber sagt wörtlich in 1860: »Ich möchte besonders hervorheben, dafs ich diesen Schlitz in der Mittellinie und dessen Anschlufs durch eine Art Klappe auf der oberen Fläche für ein wesentliches Erfordernifs aller künstlichen Gaumensegel halte. Ich verdanke diese Idee und die Ausführung derselben niemandem, sondern ich war der erste, welcher sie erfunden und ausgeführt hat, nachdem ich mehr als ein Jahr (1841—1842) daran gearbeitet habe ..... Seitdem sind 18 Jahre vergangen, es ist mir aber nicht gelungen, auf irgend einem anderen Wege ein ebenso einfaches, feines und dauerhaftes Instrument wie dieses mit seinen dreifachen Leistungen herzustellen, und obgleich ich glaube und hoffe, dafs Andere später meine Methode noch verbessern werden, so bin ich doch überzeugt, dafs diese eine »»Idee«« bei allen künftigen brauchbaren Obturatoren Anwendung finden wird«.

Ein wichtiges Princip, welches Dr. Stearn als wesentlich für alle künstlichen Gaumensegel bei angeborenem Spalte, aufstellte, bestand darin, dafs das Instrument, welches die Spalte im Gaumen ausfüllt, eine Art Klappe darstellen müsse, die unter der Controle der sie umgebenden Muskeln steht. Sie mufs so angebracht sein, dafs sie von letzteren aufgehoben, und dadurch die Nasenhöhle so abgeschlossen werden kann, wie dies zur Hervorbringung bestimmter Töne einer articulirten Sprache erforderlich ist.

Es ist auffallend, welch' geringen Einfluss die Stearn'sche Erfindung und seine Mittheilung in der »Lancet« auf die chirurgische und mechanische Behandlung des gespaltenen Gaumens ausübte. In den ersten

Auflagen von Harris »Dental Surgery« wurde der Dr. Stearn »als Mr. Steargen, Chirurg in London« bezeichnet, und vergeblich suchte der Studirende nach der Beschreibung des Apparates, um einen ähnlichen darnach zu construiren. Ja, so weit war Stearn in Vergessenheit gerathen, dafs Edwin Sercombe in einem Vortrage vor der Odontologischen Gesellschaft zu London im Mai 1857 folgendes sagte: »Weder zur Zeit, noch nachdem ich bereits angefangen hatte, diesen Aufsatz niederzuschreiben, wufste ich etwas von diesem Manne«. »Das Princip, welches Dr. Stearn als unbedingt nothwendig bei der Construction eines brauchbaren Velums aufstellte, hatte ich selbst entdeckt und darnach gearbeitet, ohne nur eine Ahnung von dem Vorhandensein

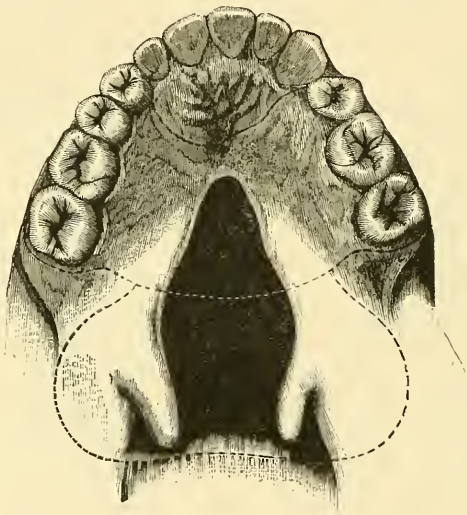

Fig. 167.

einer Beschreibung zu besitzen. Hätte ich sie gekannt, so würde ich mich begnügt haben, den sehr ingeniösen Apparat nachzuahmen, unbekannt jedoch mit den Leistungen meines Vorgängers, hatte ich volle Freiheit meinen eigenen Ideen zu folgen.

»Mein Velum besteht aus zwei Theilen, die aus vulkanisirtem Kautschuk angefertigt sind. Das gröfsere Stück ist so dünn wie möglich, das kleinere bedeutend dicker. Die Form beider Theile zeigt Fig. 167 u. Fig. 168. Die punktirte Linie zeigt die Stelle, wo beide durch Nähte an den hinteren Rand der Goldplatte befestigt sind, die zu diesem Zwecke verschiedene kleine Löcher enthält. Die genaue Form des dickeren Stückes wird sich je nach dem bestimmten Falle richten, denn es ist

durchaus nothwendig, dafs sein freier convexer Rand den Pharynx nicht berührt, wenn die beiden Seiten des Spaltes beim Hinunterschlucken etwas näher aneinander kommen. Denn so weich auch immer das Material sein mag, so wird die Stelle, die es berührt, doch sehr schnell gereizt und empfindlich werden. Gleichzeitig jedoch mufs es ziemlich nahe an der Pharynxwand liegen, um eine deutliche Aussprache zu erzeugen, da der Ton sonst nicht lange genug in der Mundhöhle bleiben kann, um als Laut herauszukommen. Anderen Falls wird er nach der Nasenhöhle hin ausweichen, wodurch mehr oder weniger jene näselnde Sprache entsteht, die einem solchen Defecte eigenthümlich ist. Das Stück mufs aufserdem aufserordentlich dünn sein, damit es sich leicht und vollständig den ewig wechselnden Seiten der Fissur anschmiegen kann. Ein Stückchen Kautschuk jedoch, welches dünn genug ist, diesen Anforderungen zu entsprechen, wird, sobald sich Schleim daran gesetzt hat, sehr

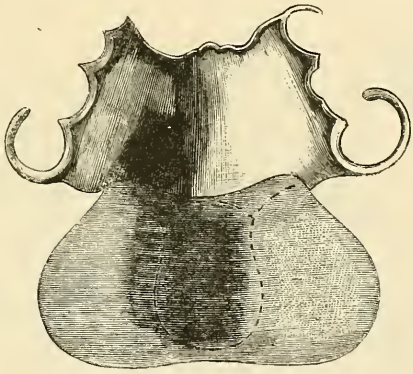

Fig. 168.

schnell seine Schmiegsamkeit einbüfsen, wenn nicht ein kleines aber hartes Stückchen dicht darunter liegen würde. Diese beiden, an den hinteren Rand der Goldplatte angenähten Stücke haben schon vielen Patienten die deutliche Aussprache wieder gegeben.«

Eine Betrachtung der beiden Illustrationen ergiebt, dafs sogar Sercombe das von Stearn aufgestellte Princip in Bezug auf den mechanischen Ersatz eines fehlenden Gaumensegels nicht verstanden hat. Nach Stearn mufs ein künstliches Gaumensegel folgendermassen construirt sein: 1) das künstliche Velum mufs die Musculi Levatores palati so umspannen, dafs es durch die letzteren gehoben werden kann; und 2) mufs es den oberen Pharynx hinter der Uvula überbrücken und jede Communication mit der Nasenhöhle je nach dem Willen aufheben. Das

Velum von Sercombe erfüllt aber keine der beiden Anforderungen, und wir können es jetzt nach vielen Erfahrungen dreist aussprechen, dafs eine correkte Aussprache mit einem Instrumente wie Fig. 168 bei angeborener Gaumenspalte unmöglich ist.

Zehn Jahre nachher, 1867, beschrieb George Parkinson ein anderes künstliches Velum, das eine Verbesserung des Sercombe'schen Apparates gewesen zu sein scheint, aber in keiner Weise etwas mit der Idee von Stearn gemein hatte. Er sagt:

»Bei angeborener Gaumenspalte, die durch den harten Gaumen und Alveolarrand hindurchgeht, nehme ich zuerst einen correkten Abdruck mit Wachs oder Gyps, und passe auf dem Modell eine dünne Goldplatte an, die das Dach des Gaumens bis zum hinteren Rande des Gaumenbeins, falls es vorhanden wäre, bedecken würde.

»An den hinteren Rand dieser Platte ist das Velum durch ein Charnier befestigt. Dasselbe besteht aus gehärtetem, gut polirten, vulkani-

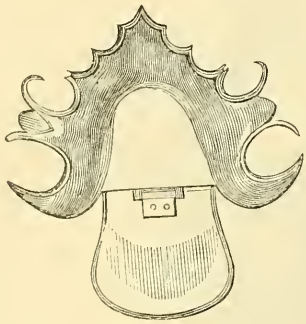

Fig. 169.

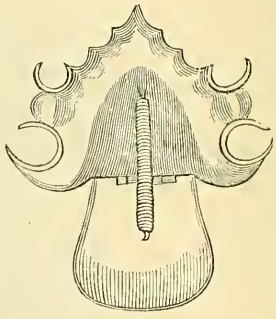

Fig. 170.

sirten Kautschuk und ist so gestaltet, dafs es genau an die Gaumenfläche der Überreste des weichen Gaumens passt, die beim Schlucken darüber hingleiten. Das Velum wird durch eine Goldfeder in seiner Lage gehalten, von der ein Ende an das Velum selber, das andere an die Goldplatte, welche den harten Gaumen vorstellt, befestigt ist. Siehe Fig. 169 u. Fig. 170. Die Feder muss so angebracht sein, dafs das Kautschukvelum die weichen Theile berührt, und dafs die beiden Theile der Uvula jeder Seite beim Schlucken näher aneinander kommen können. Jeder einzelne Fall wird einige kleine Modificationen nöthig machen, aber bisher bin ich mit jedem Apparate, den ich nach diesem Princip angefertigt habe, sehr zufrieden gewesen. Da die Zunge bei allen angeborenen Gaumenfissuren erst eine bestimmte Übung erlangen mufs, so tritt nicht immer sofortige Besserung der Aussprache ein.

Manche Patienten klagen nur über leichte Brechneigung beim ersten Einsetzen des Instrumentes, die jedoch nach einigen Minuten vorübergeht. Die Materialien sind ebenfalls sehr dauerhaft. Der einzige Theil, der zuweilen in Unordnung gerathen kann, ist die Feder, aber nur dann wenn das Instrument plump aufserhalb des Mundes gehandhabt wird. Übrigens kann eine solche Feder mit geringen Kosten wieder ersetzt werden«.

Die Geschichte meiner eigenen Apparate.

Im Februar 1860 consultirte mich eine Dame, 20 Jahre alt. Sie war mit einer doppelten Hasenscharte und einer sehr ausgedehnten Fissur des weichen und harten Gaumens behaftet. Die Lippe war operirt worden, und zufolge dessen geschlossen. Den Zwischenkieferknochen mit den darauf sitzenden Schneidezähnen hatte man theilweise resecirt, so dafs

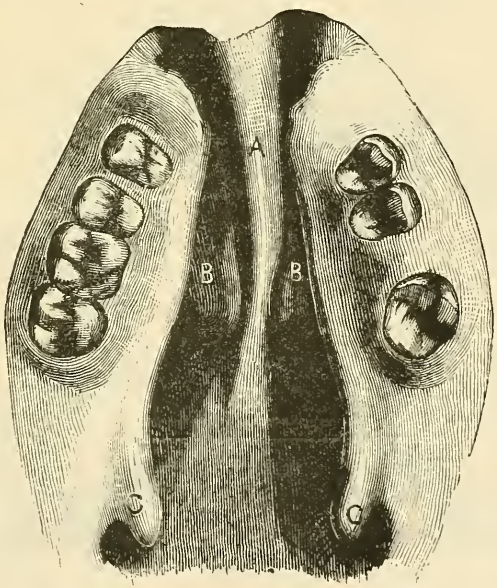

Fig. 171.

zwischen den Eckzähnen eine weite Öffnung blieb. Fig. 171 giebt ein sehr genaues Bild des Defectes. A ist der Vomer, B B sind die unteren Muscheln und C C die beiden Hälften der getrennten Uvula.

Da ich der Dame durchaus helfen wollte, studirte ich die ganze vorhandene Litteratur, ohne jedoch zum Ziele zu gelangen und construirte

ihr schliefslich eine Vulkanit-Platte, wie sie Fig. 172 zeigt. Es ist dies ein Obturator, wie er sogar noch heutzutage gemacht wird unter dem Vorgeben, dafs er viel besser als die früheren sei. Die Dame trug den Apparat einige Tage mit grofsem Comfort, dann erzählte sie mir, es lebe in New-York ein Fabrikbesitzer, der sich selber einen ähnlichen Apparat angefertigt hätte. Ich erhielt die Adresse des Herrn und erfuhr zu meinem Erstaunen, dass dies Dr. Stearn sei, dessen Apparat

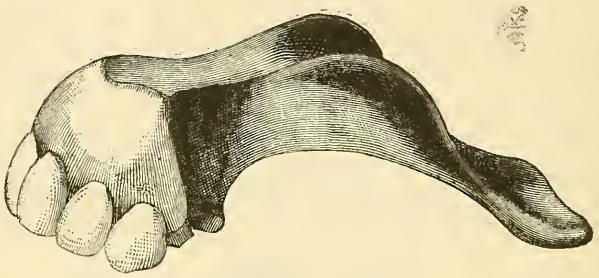

Fig. 172.

ich bis jetzt vergeblich kennen zu lernen und zu erforschen versucht hatte.

Ich empfahl sofort dem Vater des Mädchens sich an Dr. Stearn wegen eines Apparates zu wenden und dieser wollte ihr auch ein künstliches Velum anfertigen, falls ich selber die Platte für den harten Gaumen herstellen würde. Die Arbeit wurde in meinem Atelier begonnen

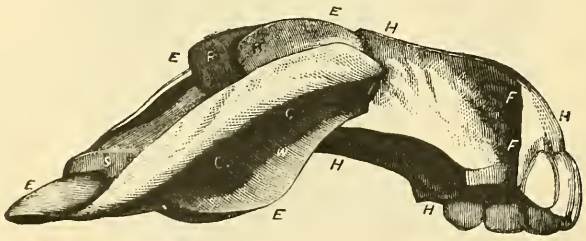

Fig. 173.

und ich merkte sofort, dafs sein Velum nicht so accurat werden konnte wie wenn ein Zahnarzt es anfertigte, und darauf hin bemühte ich mich zu demselben Resultate durch meine eigene Anfertigungsweise zu gelangen. Gleichzeitig arbeitete Dr. Stearn an seinem Apparate, den er an den Kautschukobturator mit den Zähnen, den ich angefertigt hatte, ansetzte. Fig. 173 giebt ein genaues Bild desselben.

Ich selber nahm zuerst einen Gypsabdruck von der ganzen Spalte und allen benachbarten Theilen und construirte den Apparat Fig. 174 und glaube, dafs dies der erste erfolgreiche Versuch war, Gyps für einen so grofsen Abdruck anzuwenden. Auf dem Modell formte ich mir eine Schablone aus Guttapercha, und stellte daraus den Apparat aus vulkanisirtem Kautschuk her. Dieses Modell eines künstlichen Velums wurde sehr sorgfältig geschabt und polirt, um darnach ein Duplikat aus weichem, elastischen vulkanisirten Kautschuk zu construiren. Anstatt des Holzes benutzte ich aber Typenmetall, da dieses leicht flüssig wird, und alle Theile genauer wiedergiebt. Meiner Ansicht nach wurde Typenmetall zum ersten Mal zu diesem Zwecke angewendet. Ich erhielt dadurch ein künstliches Velum von viel genauerer Arbeit, als wenn ich Holz zur Gufsform genommen hätte. Mein Instrument zeigt Fig. 174.

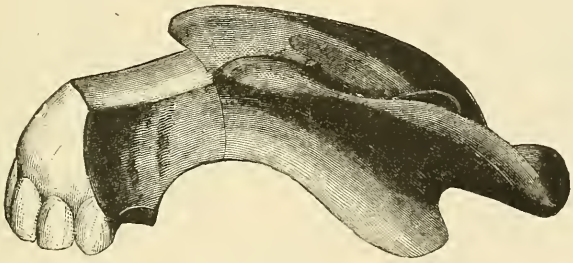

Fig. 174.

Es enthielt einige Modificationen, die zwar sehr vortheilhaft, aber von geringer Bedeutung waren.

Patientin trug abwechselnd beide Apparate, und zog schliefslich den meinigen vor. Ich kann aber nicht verschweigen, dafs meiner nur den Vorzug hatte, dafs er etwas genauer pafste, was aber nur an der verschiedenen Anfertigungsweise lag. Patientin stellte sich später mehreren berühmten Chirurgen vor, welche ihre Aussprache vorzüglich fanden, aber immerhin waren manche Laute noch nicht rein genug — ein Fehler, den längere Praxis verbessern sollte.

Spätere Erfahrung belehrte mich, dafs die damalige Form mit der sehr feinen Goldfeder grofse Mifsstände hatte, und die erste Aufgabe die ich mir jetzt stellte, ging dahin, die Goldfeder, welche den mittleren Lappen am Herunterhängen hinderte, durch Bänder oder Federn von demselben Material zu ersetzen. Diese nunmehrige Veränderung zeigt

Fig. 175 u. Fig. 176. Es sind dies Bilder von einem künstlichen Velum aus dem Jahre 1863. Fig. 175 zeigt die untere, oder die dem Munde zugekehrte und Fig. 176 die obere, oder die der Nase zugewendete Fläche. AAA zeigt die Grube, welche mit dem Rande der Fissur correspondirt. EE die Fortsätze die bis zur Nasenhöhle reichten, und dort zum Stützpunkt dienten. C ist das mittlere Stück, welches auch im Stearn'schen Obturator sich befindet, und GG sind die beiden Kautschukbogen, die dasselbe festhielten. Beim Schlucken gingen die beiden BB etwas näher aneinander, indem sie sich unter den Lappen C verschoben. Das Instrument wurde aus weichem Kautschuk in einer Gufsform aus Typenmetall hergestellt. Die Herstellung der Gufsform selber war aber eine sehr

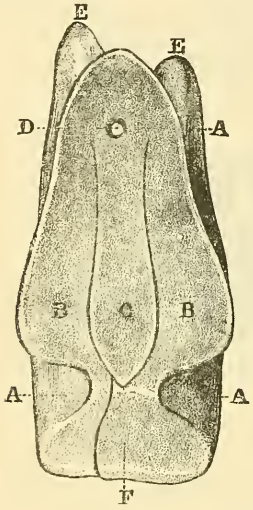

Fig. 175.

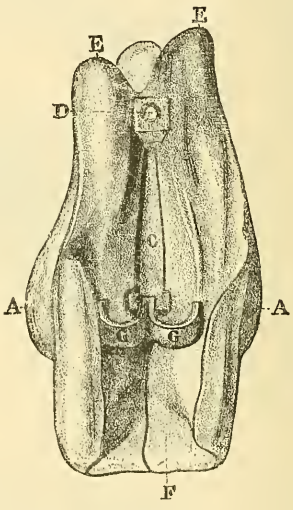

Fig. 176.

schwierige. Der ganze Apparat konnte sehr leicht angelegt werden und war zum Sprechen eben so dienlich, wie jedes andere Instrument, das seither construirt worden ist.

Im Herbst 1864 war ich in London, wo ich am 4. December einen Vortrag in der Odontologischen Gesellschaft über diesen Gegenstand hielt. Die Kritik die daselbst der complicirte Mechanismus meines Instrumentes erfuhr, so wie die richtige Ansicht, dafs die hohen Kosten desselben es ärmeren Personen unzugänglich machen müfsten, wie nicht minder, dafs zufolge der complicirten Anfertigungsweise, nur wenige Zahnärzte im Stande sein würden, die Arbeit nachzuahmen, führten mich zur weiteren Vereinfachung des Apparates.

Schon am 11. December hatte ich eine andere Idee gewonnen und machte mir zuerst aus Papier ein neues Modell — das erste, welches einen wirklich originellen Gedanken ins Werk setzte. Es war dieser neue Apparat vollständig verschieden von allen bisher angefertigten und unterschied sich von diesen dadurch, dafs der mittlere Schlitz, der Lappen und alle goldenen und anderen Federn wegblieben. Man wird sich erinnern, dafs diese Vorrichtungen in den früheren Apparaten dazu dienen sollten, den Bewegungen der gespaltenen Uvula und denen der Gaumenreste Rechnung zu tragen. Beim Schlucken sieht man, wie die beiden Seiten der Fissur sich gegenseitig nähern und sich in manchen Fällen vollständig berühren. Bei allen früheren Instrumenten legten und schoben sich die einzelnen Partien während des Schluckens über-

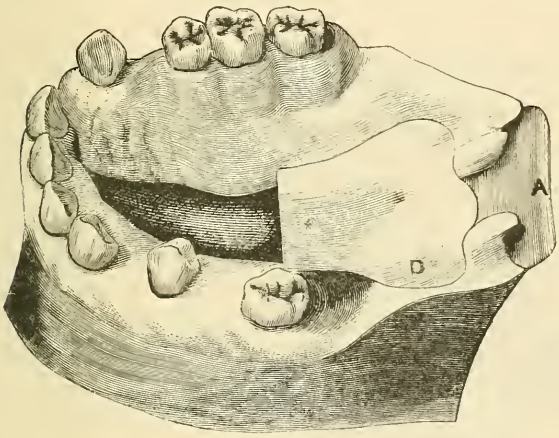

Fig. 177.

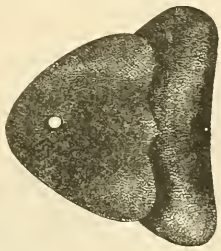

Fig. 178.

einander, aber in dem neuen, Fig. 177 u. Fig. 178 sieht man, wie sich die Hälften der Uvula zwischen die Lamellen des künstlichen Velums einschieben.

Ich habe diese Form seit 15 Jahren bei hunderten von angeborenen Gaumenspalten angewendet, und keine andere Verbesserung, als eine einfachere Herstellungsart im Laufe der Zeit ausfindig gemacht. Ich kenne keine andere Form eines künstlichen Velums, welches alle Functionen so gut wie die meinige erfüllt, und glaube nicht, dafs es möglich sein dürfte, auf eine andere Weise ein gleiches elastisches und biegsames Instrument herzustellen, welches so allgemeine Anwendung finden kann, wie das meinige.

Kapitel V.

Die Behandlung der angeborenen Gaumenfissuren.

Die Geschichte der Obturatoren und künstlichen Vela zeigt, dafs nicht eher ein wirklicher Fortschritt in der Anfertigung derselben gemacht wurde, bis man erkannte, dafs die angeborenen und die erworbenen Defecte in Bezug auf die Behandlung vollständig verschieden aufgefafst werden müssen. Fast jeder erworbene Defect kann durch einen Obturator mit Erfolg gebessert werden, aber selten wird derselbe bei angeborener Spalte, selbst wenn sie fast dieselbe Form wie eine durch Krankheit erworbene zeigt, von Vortheil sein. In den verschiedenen Abhandlungen hat man stets diese beiden Klassen mit einander verwechselt, und so kam es, dafs man ein Instrument, welches für die eine Klasse aufserordentlich brauchbar ist, auch bei der anderen in gleicher Weise anwenden wollte.

Man mufs es daher als Regel, die nur wenige Ausnahmen zuläfst, aufstellen, dafs eine angeborene Fissur des weichen Gaumens einen weichen, elastischen und beweglichen Apparat erfordert, und dafs selbst mit dem geschicktesten Instrumente eine deutliche Aussprache grade wie jede andere Kunst erlernt werden mufs.

Die verschiedenen zu diesem Zwecke veröffentlichten Erfindungen haben wir im Kapitel »Geschichte der künstlichen Vela« beschrieben. Das Instrument von Stearn beruhte, trotz seiner complicirten Mechanik, auf dem einzig richtigen Princip, die Muskeln des natürlichen Gaumens nutzbar für die Bewegungen des künstlichen Gaumens zu machen. Möglicherweise gebührt Snell das Verdienst

zuerst dieses Princip erkannt zu haben, aber seine Beschreibung ist so mangelhaft, dafs die ganze Sache unaufgeklärt bleibt.

Es ist wesentlich, dafs ein künstliches Velum so weit als möglich die natürliche Form der verlorenen Theile durch ein solches Material ersetzt, welches auch die Functionen wieder herstellt. Einer Maschine kann selbstverständlich keine Muskelkraft gegeben werden, aber Material und Gestalt derselben müssen so beschaffen sein, dafs sie den umgebenden Muskeln nachgeben und unter deren Controle stehen können, so dafs sie in gewissem Grade die Function des fehlenden Organes mit übernehmen können.

Es ist hinreichend physiologisch begründet, dafs behufs einer deutlich artikulirten Sprache Mund- und Nasenhöhle von einander abge-

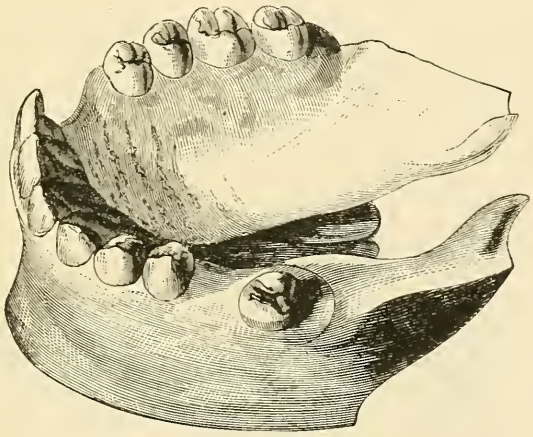

Fig. 179.

schlossen sein müssen. Es mufs daher jeder künstliche Gaumen — er sei elastisch oder nicht elastisch. — ein Obturator oder ein Velum — so construirt sein, dafs der Pharynx auch zuweilen vollständig abgeschlossen sein kann.

Fig. 179 zeigt eine Gaumenspalte, die mit einer Hasenscharte, links von der Mittellinie complicirt ist. Der Gaumen selber und der Alveolarfortsatz sind in der Mitte gespalten, die Ränder sind mit Schleimhaut bedeckt, berühren sich gegenseitig, sind aber nicht mit einander vereinigt. Sollte es wünschenswerth sein, so würde hier eine einfache chirurgische Operation die harten und weichen Theile leicht vereinigen. Der linke seitliche Schneidezahn und der linke Eckzahn fehlen — ob sie extrahirt, oder gar nicht entwickelt sind, ist nicht bekannt.

Fig. 180 zeigt das künstliche Velum von oben gleichzeitig mit der Gaumenplatte, an der 2 künstliche Zähne befestigt sind. Der mit Buchstaben versehene Theil des Apparates besteht aus elastischem, vulkanisirten Kautschuk, mit welchem das Velum durch einen Goldstift verbunden ist. Der Goldstift ist der harten Kautschukplatte angenietet.

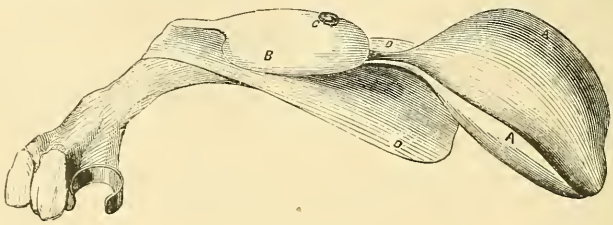

Fig. 180.

Das andere Ende des Stiftes trägt einen Knopf C, welcher gröfser als die correspondirende Öffnung im künstlichen Velum ist, und welcher durch dasselbe hindurch gezwängt werden mufs, was zufolge der Elasticität des Gaumens sehr leicht ist. Der Theil B liegt oberhalb des Kiefers (am Boden der Nasenhöhle) und verhindert das Heruntersinken des Instruments. Die Flügel AA reichen quer über den Pharynx hinter den Überrest des natürlichen Velums und der getheilten Uvula. Die Flügel DD ruhen auf der entgegengesetzten oder vorderen Fläche des weichen Gaumens.

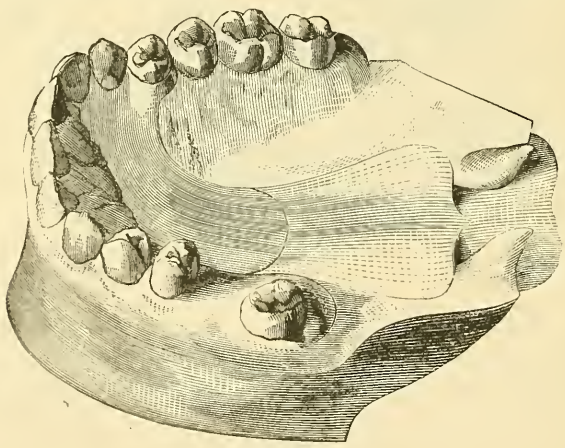

Fig. 181.

Fig. 181 zeigt den Gaumen mit dem Velum in situ. Die characteristischen Eigenthümlichkeiten dieses Apparates sind also: ein elastischer

weicher Körper, welcher den Spalt im weichen Gaumen ausfüllt und der sowohl vorn als hinten einen Appendix besitzt, wodurch er im Stande ist, allen Bewegungen derjenigen Muskeln, mit denen er in Berührung tritt zu folgen und dadurch in hohem Grade die Functionen eines vollständig entwickelten Organes zu vollziehen.

Fig. 177 u. Fig. 179 sind sich fast ähnlich. Der Unterschied besteht nur im Alter der betreffenden Patienten (20 Jahr) und in der Zeit, in welcher Beide behandelt wurden. Das künstliche Velum, das man bei Fig. 177 in situ sieht, kann man ziemlich in allen Fällen verwenden. Es ist fast ganz dasselbe wie Fig. 180. Es besteht ebenso aus weichem Kautschuk, nur fehlt das Vorderstück, welches das Loch im harten Gaumen ausfüllt, und das hintere Stück, welches das künstliche Velum festhält. In Fig. 180 befindet sich noch ein vorstehender Theil *B* aus weichem Kautschuk, welcher das Velum in seiner Lage erhalten soll. Doch ist dies nicht immer wünschenswerth oder nothwendig. In einigen Fällen hält sich das Velum ohne diesen vorstehenden Theil, ja es würde, falls es vorhanden wäre, den Ton der Stimme durch vollständigen Verschluss des Nasenganges beeinträchtigen.

Würde man in dem Falle von Fig. 177 an der Spitze der Fissur noch eine Unterstützung nach dem Boden der Nasenhöhle zu anbringen, so würde diese einen Theil des harten Gaumens, oder einen Obturator bilden, und nicht einen Theil des weichen künstlichen Gaumens darstellen.

Im Laufe der Zeit hat man das Instrument noch dadurch zu vereinfachen gesucht, dass man den hinteren Theil *AA* in Fig. 180 wegliefs. Aber, so sehr man auch damit als einer Verbesserung meines Apparates zu paradiren suchte, so zeigt doch weitere Erfahrung, dafs in allen diesen Fällen die Verfertiger die Erfordernisse eines künstlichen Velums nicht verstanden haben, indem sie gerade den wichtigsten und wesentlichsten Theil wegliefsen.

Wie ich mich bereits im letzten Kapitel ausgesprochen habe, so halte ich das Instrument Fig. 177 in den meisten Fällen für das vollendetste und passendste.

Erst nach langjähriger Arbeit gelang es mir, die allen angeborenen Gaumenspalten gemeinsamen charakteristischen Eigenschaften festzustellen. Diese sind:

1) Die Spalte im weichen Gaumen liegt stets in der Mittellinie.
2) Ist die Spalte nicht in der Mittellinie, so ist diese nicht mehr im weichen Gaumen, sondern stets vor demselben, im harten Gaumen und in dem Kieferknochen.
3) Der Rand der Spalte im weichen Gaumen ist stets überall gleich dick.

4) Die Seiten sind in den Contouren, in Länge, Breite und Dicke fast vollständig gleich.

5) Die Verschiedenheit fast aller Spalten des weichen Gaumens liegt in deren Gröfse oder Weite, und es ist dabei ganz gleichgültig,

Fig. 182.

Fig. 183.

ob die Fissur sich bis in den harten Gaumen erstreckt, oder nicht. Fig. 182 und 183 stellen die beiden extremsten Gröfsen vor, die dem Autor bis jetzt vorgekommen. Fig. 182 ist das kleinste und Fig. 183 das gröfste Velum.

Obturatoren, mit künstlichem Gaumensegel combinirt.

Es giebt aber noch andere Fälle, bei denen die zahnärztliche Behandlung von grofsem Erfolge war. Vor 50 Jahren wurde die Staphyloraphie mit grofser Vorliebe von den Chirurgen gepflegt, aber meistentheils erzielten sie doch nur eine theilweise Vereinigung. Das höchste was vielfach erreicht wurde, bestand darin, dafs sie einen kleinen Theil des weichen Gaumens durch die Naht vereinigen konnten, so dafs im harten Gaumen vor dem neugebildeten Septum eine Spalte zurückblieb. Diese Öffnung wurde meistentheils durch einen Obturator geschlossen, aber die Aussprache wurde dadurch in keiner Weise gebessert.

Für diesen Nothfall wurde eine andere Art künstlichen Velums erfunden. Fig. 184 zeigt einen solchen Fall mit dem künstlichen Gaumen in situ. Patient war 50 Jahr alt. Vor 20 Jahren war an ihm die Staphyloraphie vollzogen worden und hatte er seit dieser Zeit einen silbernen

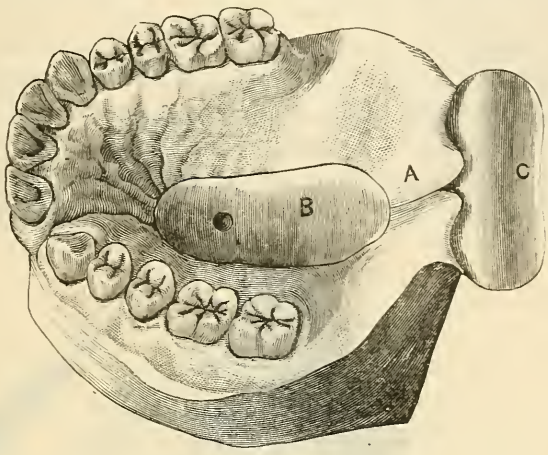

Fig. 184.

und dann einen Kautschuk-Obturator getragen. Aber seine Aussprache hatte sich nicht gebessert, da der durch die Operation gewonnene neue weiche Gaumen *A* nicht lang genug war, um durch die Contraction seiner Muskeln die Nasenhöhle zu schliefsen. Immerhin aber war durch die

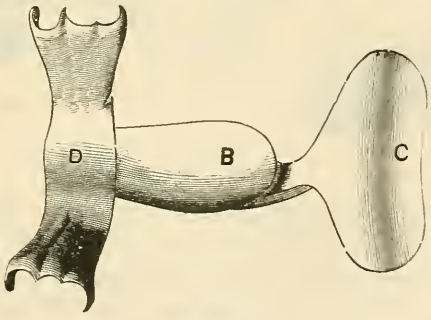

Fig. 185.

Operation genug Muskelaction hervorgerufen worden, um mit Hilfe derselben das Gewünschte zu erreichen. *B* zeigt den Obturator und *C* das Velum. Obturator wie Velum bestehen hier aus weichem Kautschuk. Das Velum ist hier weiter nichts als eine Verlängerung des weichen Gaumens.

Fig. 185 zeigt den Apparat aufserhalb des Mundes.

Die Platte *D* hält den Obturator an den Zähnen fest. Will man denselben anlegen, so führt man zuerst den breiten Ansatz bei *C* in die Öffnung und stöfst ihn nach hinten. Dadurch fällt der ganze Apparat sofort in seine richtige Lage. In diesem Falle trat sofort eine entschiedene Besserung in der Aussprache ein.

Fig. 186 zeigt einen ähnlichen Fall aber mit noch interessanteren Nebenumständen. Patientin 62 Jahr alt. Im Jahre 1845 war an ihr die Staphyloraphie vollzogen worden, und so weit die Vereinigung der getrennten Theile ging, mit vorzüglichem Erfolge, denn sowohl am harten, wie am weichen Gaumen und an der Uvula war die Trennung beseitigt. Aber trotz aller Mühe, welche sich die Patientin gab, war

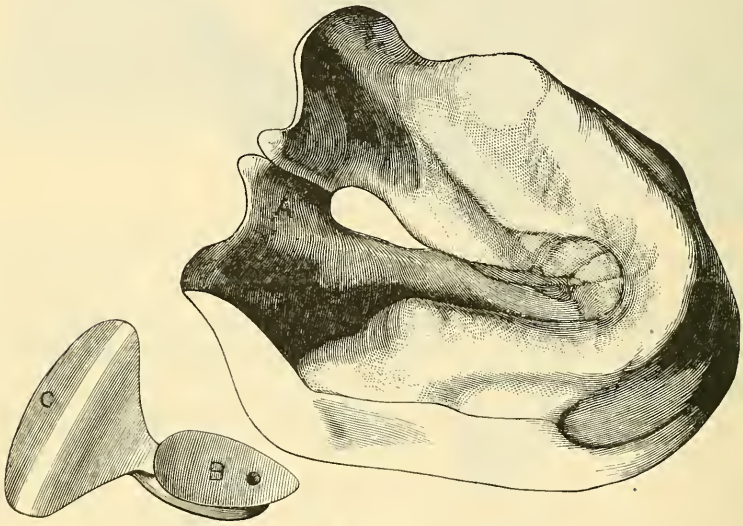

Fig. 186.

die Aussprache nur sehr wenig gebessert worden. Auch hier lag, wie bei den anderen Fällen der Fehler an dem zu kurzen Velum. Aber hier entstand in Bezug auf die mechanische Behandlung eine andere Schwierigkeit. Es war infolge der Operation keine Öffnung im Gaumen wie bei Fig. 184, und es war nicht möglich einen Apparat anzubringen, um den weichen Gaumen nach hinten zu verlängern, und auf den die Mm. levatores palati wirken konnten.

Es wurde daher beschlossen eine neue chirurgische Operation vorzunehmen um eine Öffnung in der Mittellinie des weichen Gaumens dicht hinter dem harten zu etabliren. Fig. 186. Es wurde ein einfacher gerader Schnitt im Gaumen gemacht, der allmählich durch Einlegen von

Prefsschwämmen erweitert wurde, was sich Patientin täglich selber besorgte. Die Operation war fast schmerzlos, nur sehr geringer Blutverlust und in einigen Tagen war alles geheilt.

Der Fall wurde aber ferner noch dadurch mehr complicirt, dafs Patientin schon seit Jahren zahnlos war. Es wurde daher der Gaumen an ein künstliches Gebifs befestigt, was sich insofern als Vortheil herausstellte, als die Federn des Gebisses den künstlichen Gaumen ebenfalls fest in seiner Lage hielten. Die bedeutende Besserung der Aussprache rechtfertigte in vollem Mafse die zweite Operation, welche die erste gegenstandslos machte.

Kapitel VI.

Die Anfertigung der künstlichen Gaumen.

Die günstige Wirkung dieser Apparate hängt sehr viel von einem genauen Abdruck und dem davon genommenen Modell ab, da auf diesem sämmtliche Theile geformt werden. Es ist wesentlich, dafs der ganze Rand der Fissur von der Spitze bis zur Uvula im Modelle sich so markirt, wie die Theile im Munde, wenn sie sich in Ruhe befinden, und aufserdem ist es nothwendig, dafs das Modell die Form der oberen und seitlichen Cavität zeigt, da dieser Theil nicht sichtbar ist. Ferner ist es wünschenswerth, obgleich nicht wesentlich, dafs die hintere Fläche des Gaumenüberrestes sichtbar ist, aber höchst wichtig, dafs die untere Gaumenfläche beim Abdruck, wie bereits erwähnt, sich in vollständiger Ruhe, d. h. mit den Muskeln aufser Thätigkeit befindet.

Gewöhnlich glaubt man, dafs das Abdrucknehmen bei gespaltenem Gaumen eine höchst schwierige Operation sei. Es ist aber durchaus nicht schwieriger als ein Abdruck für ein partielles oder für ein vollständiges Gebifs. Ja häufiger ist ein Abdruck am Unterkiefer mit einzelnen, nicht ganz normal stehenden Zähnen viel schwieriger, als bei gewöhnlicher Gaumenspalte.

Man bedarf hierzu gar keiner besonderen Geschicklichkeit, vielmehr eine genaue anatomische Kenntnifs und einen leichten Überblick, um entscheiden zu können, ob der gewonnene Abdruck auch ein korrekter sei. Unerfahrene glauben oft, wenn sie nur einen genauen Abdruck von allen Theilen erhalten haben, dafs dann auch alle Schwierigkeit überwunden sei. Aber dies ist nicht der Fall. Nur wenn man von dem noch vorhandenen Velum, wenn es nicht in Thätigkeit

ist, d. h. wenn seine Muskeln nicht in Action sind, einen genauen Abdruck erzielt hat, dann erst wird der nach diesem Modelle gearbeitete künstliche Gaumen von Nutzen sein. Werden Velum und Uvula durch die Berührung der Abdruckmasse mit einem zu harten und unnachgiebigen Material nach oben und hinten gedrängt, so wird ein ungeübtes Auge dies weder am Abdruck noch am Modell erkennen, und der darnach angefertigte Apparat wird dem Patienten durchaus keinen Vortheil gewähren.

Niemals darf man mit einem Abdruck zufrieden sein, an dem die Ränder der Fissur durch Muskel-Contraction verzogen sind, und bei genauer anatomischer Kenntnifs der Theile, des Ansatzes und der Wirkung der Mm. levatores ist es fast unmöglich, hier nicht den Fehler

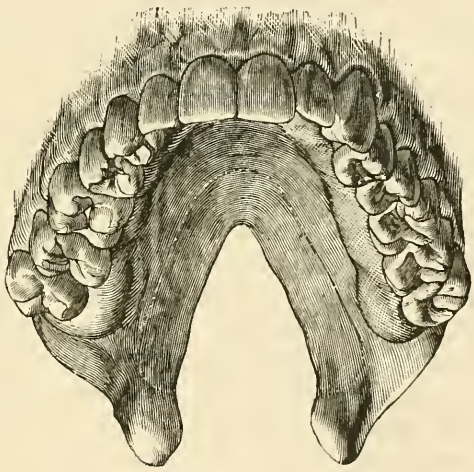

Fig. 187.

sogleich zu entdecken. Hat der Operateur irgend welche Zweifel, so möge er die Theile, ehe er den Abdrucklöffel einbringt, vorher genau studiren, und sich besonders die untere Fläche des Velums, bis zu seiner Verbindung mit dem harten Gaumen, sowohl wenn es in Ruhe ist, als auch, wenn die Muskeln in Thätigkeit sind, genau ansehen.

Fig. 187 zeigt einen gespaltenen Gaumen, mit den Muskeln in Unthätigkeit. In manchen Fällen sieht man beim ersten Blick, dafs die Seiten der Fissur verzogen sind und es dauert gewöhnlich einige Minuten, bis sie ruhig herunterhängen. Gewöhnlich jedoch wird man sie in Ruhe sehen und berührt man sie dann nur leise mit einem Instrument, so wird man sofort die Wirkung der Mm. levatores dadurch erkennen, dafs sich die Ränder nach dem harten Gaumen zu zusammenziehen. Die Hauptsache

beim Abdrucknehmen besteht darin, dafs man beim Einführen der Abdruckmasse diesen Muskelzug vermeidet, und dafs man im Stande ist, an dem Modell zu entdecken, ob die Muskeln sich während des Abdrucknehmens contrahirt haben.

Den Abdruck selbst kann man mit einem ganz gewöhnlichen Abdrucklöffel nehmen, indem man darauf achtet, dafs er die Zähne vollständig bedeckt und ruhig im Munde, ohne hin und her zu wackeln, anliegt. Da der Löffel aber am hinteren Ende zu kurz ist, so mufs man ihn dort verlängern. Dies geschieht am besten mit Guttapercha oder Wachs, das man erwärmt und an den hinteren Rand anklebt. Diese Verlängerung mufs gerade bis zum unteren Ende der Uvula reichen, darf aber keines der weichen Gewebe berühren. Das beste Abdruckmaterial ist Gyps. Ehe man jedoch den Löffel mit diesem Material einführt, probire man vorher den Löffel im Munde in derselben Lage, in welcher man ihn beim Abdrucknehmen halten würde, d. h. bei herabhängendem Velum ohne dasselbe mit der Verlängerung des Löffels zu berühren.

Über das Verhalten zum Patienten haben wir uns bereits früher, als wir die Methode des gewöhnlichen Abdrucknehmens besprachen, weiter ausgelassen. Was das Abdrucknehmen selbst betrifft, so können wir auch hier das früher Gesagte wiederholen. Nachdem der Gyps ordentlich präparirt ist, bringe man so viel in den Löffel, um etwa damit das Dach des Mundes zwischen den Zähnen auszufüllen, auf die Verlängerung jedoch bringe man nur eine sehr dünne Schicht, etwa $^1/_{16}$—$^1/_8$ Zoll. Man kümmere sich nicht um den Gyps, der die Zähne bedecken soll. Beim Andrücken an den Gaumen wird genug überfliefsen, um diese zu bedecken. Auch kümmere man sich nicht etwa darum, ob auch der Gyps hoch genug kommen wird, um einen Abdruck der Nasenhöhlen, der Uvula und der Muscheln zu erhalten. Ferner ist es unnöthig, die Abdruckmasse bis zur Schlundhöhle und hinteren Seite des Velums und der Uvula gelangen zu lassen. Durch derartige Abdrücke erhält man zwar ein sehr schönes, anatomisches Präparat, aber dasselbe ist für unsere praktischen Zwecke durchaus werthlos. Für die Anfertigung der jetzt gebräuchlichen künstlichen Vela braucht der Abdruck nur den vollständigen Rand der Fissur von der Spitze bis zur Basis scharf ausgeprägt und im erschlafften Zustande darzustellen. Für die meisten Fälle sind alle übrigen Details über den rundlichen Rand hinaus unnöthig.

Sobald der Löffel aus dem Munde entfernt ist, wird ein geübtes Auge sofort erkennen, ob irgend welche Fehler vorhanden sind. Zuweilen erscheinen die kolbigen Enden der Uvula abgeplattet, da sie häufig so weich sind, dafs ihre Form leicht durch die Berührung, selbst mit dem weichsten Gyps Schaden leidet. Aber auch dies ist von neben-

sächlicher Bedeutung, da man hier schon mit dem Schaber nachhelfen kann.

Ist der erste Abdruck mifslungen, so nehme man erst am nächsten Tage einen anderen, denn die Muskeln werden schon beim ersten Versuch so reizbar, dafs der zweite Abdruck wo möglich noch schlechter ausfällt als der erste. Man hat für solche Fälle eine Vorbehandlung empfohlen um die weichen Theile an verschiedenartige Reize zu gewöhnen, — man hat tägliche Aufpinselungen von Tanninlösung, mit Jodtinktur und Ähnliches vorgeschlagen und ausgeführt, aber so nützlich auch derartige Applikationen sein mögen, so verursachen sie doch unnöthigen Zeitaufwand, den man Personen von aufserhalb nicht immer zumuthen kann.

Nachdem der Abdruck genommen, mufs man an dem daraus hergestellten Modell probiren, ob er genau den Defect wiedergiebt, und ob sämmtliche Weichtheile darin im Zustande der Ruhe sich abgedrückt haben. Am besten thut man hier, sich eine Schablone auf dem Modell aus Guttapercha herzustellen, welches ebenso wie eine Platte mit künstlichen Zähnen das Dach des Mundes bedeckt. Nach hinten verlängert man diese Platte zungenförmig, so dafs sie genau die Fissur von einer Seite zur anderen ausfüllt. Sie mufs in derselben Curve gebogen sein, wie der weiche Gaumen und bis zum Ende der Uvula reichen. Probirt man dann die Schablone im Munde ein, so werden etwaige Abweichungen leicht sichtbar werden, und mufs man dann je nachdem, das Gypsmodell in Bezug auf die Form der Fissur und die Curve des weichen Gaumens aus freier Hand abzuändern suchen, d. h. hier bald etwas Gyps hinzuthun, und dort etwas fortnehmen. Ersteres geschieht mit einem kleinen Pinsel, den man in eine dünne Gypslösung taucht. Wenn alles getrocknet, kann man die Guttapercha-Schablone darnach von Neuem modelliren.

Besitzt man genügende Erfahrung, so braucht man keinen Abdruck von dem hinter der Uvula befindlichen Pharynx, denn es kann die Form desselben mit hinreichender Genauigkeit für alle praktischen Zwecke durch Modelliren dargestellt werden. Nur wenn der Boden der Nasenhöhle die Stütze des künstlichen Gaumens bilden soll, wird es nöthig einen mehr complicirten Abdruck zu erhalten, welcher nicht nur einen Theil der Mundhöhle, sondern auch den ganzen darüberliegenden Nasenraum umfafst. Zu diesem Zwecke nimmt man zuerst einen Abdruck vom Gaumen und der Fissur, wie dies oben beschrieben ist — den sogenannten Gaumenabdruck — auf diesen Abdruck bringt man eine neue Menge Gyps, und führt den Löffel von Neuem in den Mund ein. Ehe man jedoch den neuen Gyps auflegt, bepinsele man den Gaumenabdruck

mit einer Seifenlösung, damit die beiden Gypstheile nicht aneinander ankleben und man zufolge dessen keine Schwierigkeiten beim Herausnehmen aus dem Munde hat. Auf diese Weise bleibt die Gypsmasse, welche den Nasenhöhlenabdruck bildet in situ, den man dann leicht nach hinten schieben und mit einer geeigneten Pinzette aus dem Munde herausnehmen kann.

Die beiden Theile kann man dann auf dem Modell zusammenfügen.

Fig. 188 zeigt einen solchen Abdruck. *A B C* ist der Theil, der in die Nasenhöhle eindrang. Die Grenzlinie zwischen diesem und dem Gaumenabdruck sieht man auf der Abbildung. Die Fläche bei *D* zeigt den Eindruck der Uvula auf dem weichen Gyps. Die Nasenparthie ist verhältnifsmäfsig grofs, was auf eine grofse Nasenhöhle hindeutet. Der Vomer liegt zwischen den beiden *A A* bezeichneten Erhebungen, welche

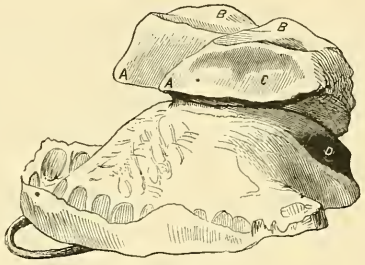

Fig. 188.

in die Nasenhöhle hineinragen. Die mit *B B* bezeichneten Oberflächen berührten die mittleren Nasenmuscheln, und die mit *C* bezeichneten Flächen lagen den unteren Muscheln an. Zuweilen sind die Muscheln so grofs, dafs sie fast die ganze Nasenhöhle ausfüllen.

Es ist bei Anfertigung eines solchen künstlichen weichen Gaumens unnöthig, dafs die dem weichen Gaumen anliegende Theile ebenso genau passen, wie die dem harten Gaumen anliegenden. Mit einem kleinen Spiegel und einer geknöpften Sonde kann man die Dicke des Velums und die Tiefe hinter der Spalte ziemlich genau feststellen, und ist hierbei vollständige Genauigkeit gar nicht nöthig, da der Theil des künstlichen Gaumens, der mit der Fissur in Berührung tritt, so elastisch ist, dafs er sich leicht derselben anpafst.

Der nächste Schritt besteht in der Anfertigung eines Modelles, oder einer Schablone für den Gaumen. Am besten ist hier Guttapercha, obgleich Wachs und andere plastische Massen ebenso dienlich sind. Die passendsten Formen sind in Fig. 177 und 178 besser abgebildet, als jegliche Beschreibung sie liefern könnte. Ferner verweisen wir auf die

Fig. 180 und 181 und auf das, was wir über die betreffenden Formen dort gesagt haben.

Wo es nöthig wird, einen Halt für den Apparat unabhängig von den Zähnen zu gewinnen, kann der vordere Theil, welcher die Spitze der Fissur bedecken soll, in die Nasenhöhlen hineinreichen und sich dort umlegen. Eine derartige Vorrichtung sieht man in Fig. 180 bei *B*. Würde diese nicht vorhanden sein, so würde der Gaumen aus der Spalte in den Mund fallen, da die einzige Klammer an dem einen Vorderzahn nicht im Stande ist, den Apparat seiner ganzen Länge nach festzuhalten. Aber der in die Nasenhöhle hineingehende Vorsprung darf nicht zu grofs sein, da sonst der Nasengang verstopft würde und die Stimme dadurch einen näselnden Ton erhielte.

Das Ende des künstlichen Gaumens darf nicht in einem rechten Winkel zum Pharynx, sondern mufs schräg gegen denselben gerichtet sein. Liegt daher derselbe etwas hoch, so wird er kürzer sein müssen, als wenn er sich in einer tieferen Lage befindet. Beide Zustände jedoch müssen vermieden werden. Ein zu langer Gaumen ist beim Schlucken hinderlich — während ein zu kurzer die Qualität des Tones beeinträchtigt und die Aussprache erschwert. Die beste Form für den künstlichen Gaumen ist diejenige, welche dem Rande der Fissur von der Spitze bis hinunter zur Vereinigung der Uvula mit dem harten Gaumen folgt und sich dann quer über den Schlund ausbreitet, wie dies Fig. 177 und 181 zeigen.

Theoretisch sollte man meinen, dafs der künstliche Gaumen eigentlich nur bis an die Spitze der Uvula reichen sollte, aber Erfahrung hat gelehrt, dafs er länger sein mufs. Der Grund liegt darin, dafs behufs genauer und deutlicher Aussprache die Nasenhöhle zuweilen vollständig abgeschlossen sein, während andererseits mitunter der Ton durch die Nasenhöhle hindurch gehen mufs.

Der Abschlufs der Nasenhöhle wird gleichzeitig durch zwei Muskelpaare bewirkt, 1) die Mm. levatores heben und drängen in einem gewissen Sinne den künstlichen Gaumen zurück, 2) wölben die Mm. constrictores pharyngis durch ihre Contraction den Pharynx nach vorn, und dies ist die physiologische Wirkung der Gaumen- und Pharynxmuskeln bei der Articulation der Stimme. Endet der künstliche Gaumen an der Spitze der Uvula, so wird man finden, dafs, selbst wenn die Muskeln noch so sehr contrahirt und die Constrictores pharyngis noch so sehr gewölbt sind, immerhin noch eine Öffnung hinter dem Apparat zum Durchtreten des Tones vorhanden ist. Aus diesem Grunde mufs der künstliche Gaumen etwas länger gemacht werden. Behufs ungefährer Schätzung, wie lang der künstliche Gaumen sein mufs, kann man annehmen dafs, falls

die Gaumen- und die Pharynxmuskeln relaxirt sind, etwa $^1/_4$ Zoll Öffnung zwischen dem Ende des Apparates und der Pharynxwand vorhanden sein mufs. Die richtige Entfernung wird man aber erst dann finden, wenn der ganze Apparat ordentlich in den Mund eingeführt ist. Auf all' dies mufs im Guttapercha-Modell Rücksicht genommen werden, das auf dem Gypsabgufs geformt wird. Dann wird es in den Mund eingeführt um die Länge zu bestimmen, und um andere etwaige Änderungen daran vorzunehmen. Hat man schliefslich die endgültige Form fixirt, so wird eine Copie davon in weichem Kautschuk angefertigt. Es geschieht dies in derselben Weise wie man ein gewöhnliches Gebifs herstellt.

Da jedoch elastische Vela leicht zu Grunde gehen und man dem Patienten daher stets mehrere Doubletten einhändigen mufs, so passen

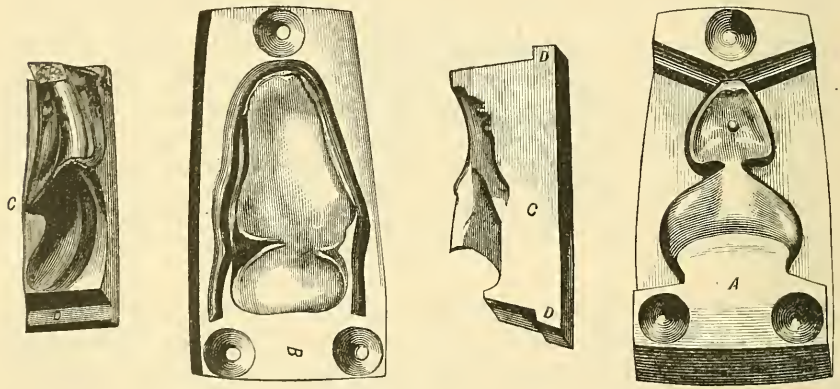

Fig. 189.

Gypsformen, die man nur einmal zum Vulkanisiren gebrauchen kann dazu nicht, und müssen die Formen von einem mehr dauerhaften Material sein. Das beste ist Typen-Metall, und besteht eine solche Form aus 4 Theilen.

Fig. 189. Die Blöcke *CC* passen genau zu der Form *A* und werden durch die Vorsprünge bei *D* genau aneinander gehalten, so dafs sie sich nicht verschieben können. *B* zeigt den Schlufs der Form, und die Vertiefung bei *E* dient dem überschüssigen Kautschuk zum Ausweichen. In einer derartigen Form kann man einen vorzüglich passenden künstlichen Gaumen herstellen, der ein gleichmäfsiges unzertrennliches Stück wird. Die Abbildung zeigt die einzelnen Theile. Jeder einzelne wird zuerst in Gyps angefertigt, und daraus werden die Sandformen hergestellt, in

welche das Metall hineingegossen wird. Der Rahmen Fig. 190 dient dazu, die einzelnen Metallformen während des Vulkanisirens fest zu halten.

Eine solche Form erfordert jedoch beim Zusammenlegen der einzelnen Stücke grofse mechanische Geschicklichkeit, und der eingeübte

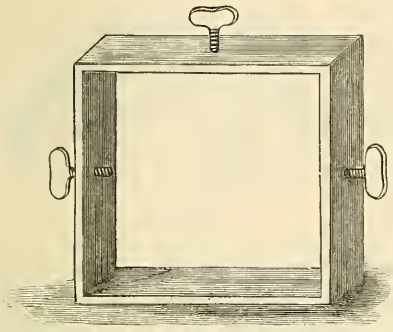

Fig. 190.

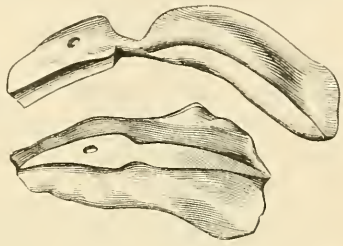

Fig. 191.

Operateur thut besser, sich die Sache zu vereinfachen und den Gaumen aus 2 Theilen zu machen, die später, wenn sie vulkanisirt sind, ohne Mühe zusammengefügt werden können. (Fig. 191.)

Fig. 192 zeigt die für solche Zwecke gebräuchliche Form, auch aus

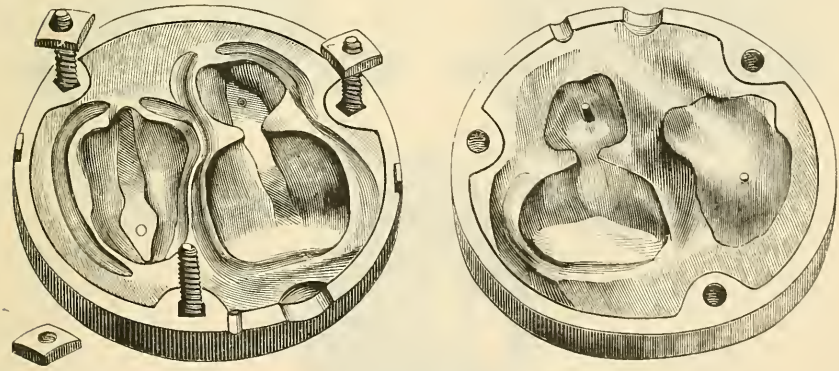

Fig. 192.

Typenmetall hergestellt. Die Formen befinden sich in messingenen Cuvetten, die jedoch nicht so tief sind, wie die Cuvetten, die man gewöhnlich zur Anfertigung von Gebissen braucht.

Die Form zum Vulkanisiren stellt man sich in folgender Weise her. Erstens macht man sich das eigentliche Modell aus hartem Kautschuk in

der gewöhnlichen Weise und gypst die einzelnen Stücke Fig. 191 neben einander in einem Theil einer Cuvette ein. Sobald der Gyps ordentlich hart geworden ist, nimmt man die Modelle heraus und glättet und beschneidet die Oberfläche. Diese so gewonnene Gypsform wird dann in Sand geformt und in der Sandform eine neue Metallform bereitet. Die andere Form, also die Gegenstampfe, fertigt man in derselben Weise an, nachdem man vorher die erste Form mit dem darin befindlichen Modell aus hartem Kautschuk mit Gyps überdeckt und die Cuvette geschlossen hat. Es ist ganz derselbe Vorgang wie bei Anfertigung eines Gebisses.

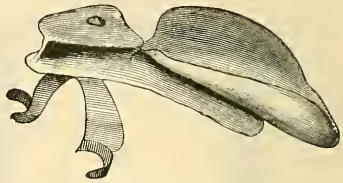

Fig. 193.

Fig. 193 zeigt den aus dieser Form erhaltenen Gaumen. Gleichzeitig sieht man an demselben die Klammern, welche ihn an den benachbarten Zähnen festhalten. Die Klammern sind an der Platte durch einen Gold-

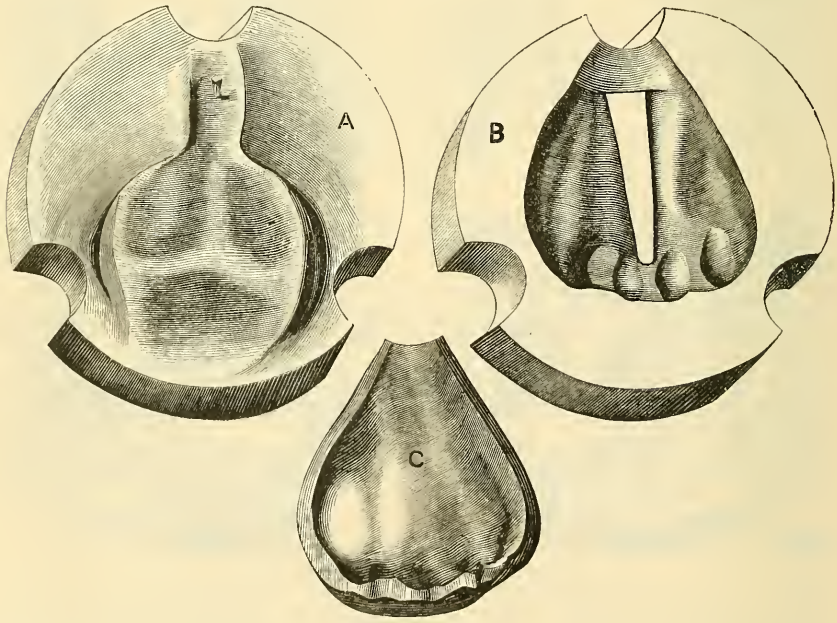

Fig. 194.

stift befestigt, und die beiden Theile des Gaumens selber sind mit Seide an einander genäht.

Eine andere Metallform, die aber aus 3 Theilen besteht, und die ich für die einfachste und beste halte, die bisher erfunden, zeigt Fig. 194.

Sie liegt in einer Cuvette wie Fig. 192, aber der in derselben vulkanisirte Gaumen besteht aus einem einzigen Stücke. *A* zeigt die Basis der Form in der halben Cuvette, *B* das Mittelstück, welches darauf gelegt wird, und *C* ist der dritte Theil, der den Schlufs bildet und genau auf die Mitte pafst. Alle 3 Stücke werden dann, wenn sie mit Kautschuk gestopft sind, in den Rahmen gebracht und vulkanisirt. Wird die Cuvette nach dem Vulkanisiren geöffnet, so bleibt der Gaumen am mittleren Theile und kann leicht herausgenommen werden, wenn man das kleinere Stück durch die mittlere Öffnung hindurch zieht.

Das Vulkanisiren dauert etwa 6 Stunden bei einer Hitze von 230° bis 260° Fahr. Man beginnt mit 230°, und erhöht jede Stunde die Temperatur um 5°.

Selbstverständlich kann man nur solchen Kautschuk nehmen, der beim Vulkanisiren weich und elastisch bleibt. Gewöhnlicher Kautschuk, der zu Gebissen verwendet wird, bleibt zwar auch weich, wenn man keine starke Hitze anwendet, aber er zersetzt sich sehr schnell im Munde, und wird dadurch vollständig unbrauchbar, wobei die Ingredienzen, aus denen er besteht, sogar noch schädlich auf den ganzen Gesundheitszustand einwirken können. —

Kapitel VII.

Anwendung und Dauer der künstlichen Vela.

In der ersten Zeit verträgt in der Regel der Pharynx ein künstliches Velum nicht so gut als späterhin, wenn er sich erst an den Reiz, den ein so grofser fremder Körper verursacht, gewöhnt hat. Es ist daher vortheilhafter zuerst den Schlundtheil des Velums etwas kleiner zu machen. Man kann zwar, wenn man den hinteren Theil des Apparates etwas zu grofs findet, denselben mit der Scheere beschneiden, aber dadurch werden die Ränder unnöthig dick und unregelmäfsig, was auch seine Nachtheile hat. Stets mufs man im Auge behalten, dafs der Pharynx aus Muskeln besteht, welche mit einer dünnen Schleimhaut bedeckt sind die durch Berührung eines fremden Körpers sofort zu Contractionen gereizt werden, welche fast krampfartig werden können. Bei manchen Personen ist die Reizung nur gering und dauert nur kurze Zeit, während von Anderen vergebliche Anstrengungen gemacht werden, die belästigende Masse herunterzuschlucken. Schneidet man nun vom Schlundtheil des Velums ein Stückchen fort, so können die dicken und rauhen Ränder leicht einen Reiz hervorrufen. Es ist daher besser von vornherein den ersten Apparat am Schlundtheile etwas kürzer zu machen, sodafs man überall dünne und ebene Ränder hat. Ein solches Instrument wird in den ersten Tagen leichter ertragen und kann dann mit einem anderen vertauscht werden.

Wie lang man schliefslich das hintere Ende machen soll, hängt vielfach von der Activität der Pharynxmuskeln ab, denn bei verschiedenen Individuen ist die Wirkung resp. die Controle derselben sehr verschieden. Bei einigen setzen sich die Constrictores pharyngis sehr leicht in Bewegung, während sie bei Anderen selbst während des Schluckens scheinbar ganz unbeweglich sind. Wenn man den künstlichen Gaumen einsetzt,

kann man die Thätigkeit sämmtlicher Muskeln beobachten und auf diese Weise die Länge des Gaumens schliefslich bestimmen.

Da wo die Pharynxmuskeln nur sehr schwach in Action treten, kann man schon vorher ungefähr bemessen, wie weit ihre Contraction später sich erstrecken kann und davon wird später in hohem Grade die Verbesserung der Sprache abhängen. Der Obturator von Suerfsen ist so construirt, dafs seine Brauchbarkeit vollständig von dieser Wirkung der Pharynxmuskeln abhängt, aber nur in Ausnahmefällen kann es der Patient so weit bringen, dafs er diese Muskeln derartig einübt, dafs sie auch die Functionen der Gaumenmuskeln mit übernehmen. Man wird meist finden, dafs der Patient bei gröfseren Fortschritten in der Aussprache mit einem kürzeren Velum auskommen kann, d. h. mit einem Velum, das etwa so lang ist als der natürliche Gaumen des Patienten gewesen wäre.

Die Haltbarkeit eines künstlichen Velum hängt vielfach von der Reinlichkeit oder Sorgfalt des Patienten ab. Bei einigen wirken die Mundflüfsigkeiten viel heftiger auf den weichen, elastischen Kautschuk wie bei anderen, — einige Patienten tragen den Apparat Jahre lang, während andere ihn schon nach einigen Monaten wechseln müssen. Am besten halten sich die Apparate, wenn sie des Nachts herausgenommen und einige Male des Tags mit heifsem Wasser gereinigt werden.

Sehr wichtig ist die Altersstufe, in welcher man zuerst ein solches Instrument einführen kann. Sobald der Patient im Stande ist, die Vortheile eines derartigen Apparats zu verstehen und auszubeuten, kann man einen für ihn anfertigen. Bei allen angeborenen Defecten gewöhnen sich die Patienten behufs deutlicherer Aussprache allerhand Surrogatbewegungen an, die ihnen später so habituell werden, dafs es ihnen fast unmöglich wird sie los zu werden. Je eher man daher den Apparat einlegen kann, desto besser. Ich selber habe einmal für ein Kind von 6 Jahren einen künstlichen Gaumen angefertigt, aber der Erfolg rechtfertigte eine Wiederholung dieses Experiments nicht. Bei einem solchen Kinde mufs man die künstlichen Gaumen an die temporären Zähne befestigen und das Kind selber hat durchaus kein Verständnifs für den ihm geschaffenen Vortheil, sodafs ein Erfolg nicht zu erzielen ist. Am besten thut man wohl, wenn man bis zum Durchbruch der zweiten bleibenden Molarzähne wartet. Der Kiefer hat dann so ziemlich seine volle Gröfse erreicht und verändert sich daher nicht so schnell, dafs man wieder in kurzer Zeit einen neuen Apparat anfertigen mufs.

Von dieser Zeit ab kann man einen solchen Apparat bis in das hohe Alter hinein anfertigen. Hier ist der Wunsch des Patienten alle ihm vorher mitgetheilten Schwierigkeiten zu überwinden, allein mafsgebend.

Ich selber habe einer über 60 Jahr alten Dame einen solchen Apparat angefertigt und schon nach wenigen Wochen war sie mit dem Resultate aufserordentlich zufrieden. Aber im Allgemeinen ist es nicht rathsam, Patienten in diesem Alter Hoffnung zu erwecken, dafs sich ihre Sprache bedeutend bessern werde.

Die durch den Gebrauch eines künstlichen Gaumens zu erzielenden Vortheile hängen von der Intelligenz und der Ausdauer des Patienten, wie nicht minder von der richtigen Anfertigung ab. Ist der Apparat richtig gearbeitet, so trägt Patient allein die Verantwortung für das etwaige Resultat. Der Erfolg kann nicht garantirt werden. Man kann nur sagen, dafs wir im Stande sind, künstliche Gaumen zu verfertigen, welche ohne Belästigung getragen werden können und dafs sehr viele Personen einen solchen Apparat tragen, an deren Aussprache man nicht die geringste Störung merkt. Bei einigen Personen geht die Besserung schnell von Statten, bei anderen dauert es wieder länger, alle aber müssen zuerst lernen mit dem Apparate umzugehen. Am schnellsten gewöhnt sich der Patient an den Gebrauch des Instruments, wenn er nach seiner Anlegung eine fremde Sprache zu erlernen sucht. Dadurch entwöhnt er sich der angenommenen Surrogatbewegungen viel leichter. Besonders lernen Leute mit angeborener Gaumenspalte sehr schnell französisch. In der Regel bemühen sie sich durch Contraction der Nasenflügel den Durchgang der Stimme durch die Nase zu verhindern und der Compressor nasi wird daher bei ihnen zur Aussprache in Bewegung gesetzt. Im Englischen und Deutschen giebt es nur wenige Nasenlaute, während diese gerade in der französischen Sprache sehr häufig vorkommen.

Druck von Breitkopf & Härtel in Leipzig.

COLUMBIA UNIVERSITY LIBRARIES

This book is due on the date indicated below, or at the expiration of a definite period after the date of borrowing, as provided by the library rules or by special arrangement with the Librarian in charge.

DATE BORROWED	DATE DUE	DATE BORROWED	DATE DUE
C28 (747) M100			

RD523 K611

Kingsley

Die anomalien der zahnstellung
und die defecte des gaumens

7.5.56
ON PERSONAL RESERVE SHELF

RD523 K611

COLUMBIA UNIVERSITY LIBRARIES (hsl,stx)
RD 523 K611 C.1
Die Anomalien der Zahnstellung und die D
2002235412